

# Histologie

Buňka je základní složkou organismu a vědou, která se zabývá její obecnou stavbou je cytologie. Histologie (v užším slova smyslu) je nauka o stavbě základních tkání (epitelové, pojivové a podpůrné, svalové a nervové tkáně), kde přibližně stejným způsobem diferencované buňky (a jimi tvořená mezibuněčná hmota, ať fibrilární nebo amorfní) jsou základem stavby orgánů a systémů. Vznikem organismu se zabývá embryologie. V organismech se snad nikde nevyskytují buňky a tkáně, které by žily zcela samostatně, ale vždy navzájem spolupracují a vytvářejí orgány a systémy vzájemně se ovlivňující a doplňující. Jejich stavbu popisuje mikroskopická anatomie, někdy též nazývaná speciální histologie.

Aby bylo možné studovat různé tkáně, je nutné zhotovit preparáty, tj. tkáně šetrně a rychle usmrtit, připravit dostatečně tenké řezy a tyto obarvit. K rychlému usmrcení buněk a tkání užíváme různé fixační tekutiny. Pro zhotovení dostatečně tenkých a kvalitních řezů pro mikroskopické studium je téměř vždy nutné tkáň zalít do média, které ji zpevní. Nejběžněji pro světelnou mikroskopii užíváme zalévání do **parafinu**.

## 1. Buňka

Základní stavební jednotkou u eukaryot je buňka. Buňky mnohobuněčných organismů (metazoi) se během vývoje přizpůsobily různým specializovaným funkcím - došlo k jejich diferenciaci. Funkční a biochemická diferenciaci se projevuje i v morfologickém obraze. V zásadě můžeme v buňce odlišit dva kompartmenty: a) jádro a b) cytoplazmu.

### Jádro

Jádro (nucleus) obvykle napodobuje tvar buňky; u protáhlých buněk je rovněž protáhlé (např. buňky hladkého svalu), nejčastěji je ovšem kulovité. Na jádru odlišíme jaderný obal, chromatin, jadérko a jadernou matrix - interchromatinový prostor.

**Jaderný obal** je pozorovatelný i ve světelném mikroskopu jako tenká blanka obalující jádro, která je ve skutečnosti tvořena dvěma paralelními membránami. Tyto jednotkové membrány mezi sebou svírají úzký prostor, nazývaný perinukleární cisterna. Obě membrány tu a tam spolu splývají a vytvářejí tzv. jaderné póry. Tyto póry, které jsou přehrazené tenkou membránou, představují místa, kudy mohou z jádra pronikat do cytoplazmy různé makromolekuly a naopak.

**Chromatin** představuje druhou složku jádra. Můžeme odlišit dva typy chromatinu: a) heterochromatin, a b) euchromatin. Heterochromatin představuje kondenzovaný (neaktivní, spiralizovaný) genetický materiál, v euchromatinu je tento materiál despiralizovaný. Chromatin tvoří stočená vlákna DNA, která je vázána na bazický protein (histony). Při studiu chromatinu byla u některých savčích samičích organismů pozorována drobná chromatinová hrudka (Barrovo tělísko). Jedná se o tzv. sex (pohlavní) chromatin, podmíněný přeměnou jednoho euchromatinového chromosomu v heterochromatinový. Této vlastnosti je využíváno zejména při určování genetického základu pohlaví.

**Jadérko** (nucleolus) je zpravidla kulovitý útvar. V jádře může být i více i více nukleolů. Jsou tvořeny RNA a proteiny. Jadérko je zpravidla dobře vyvinuto v buňkách syntetizujících proteiny. V ultrastrukturálním obraze můžeme odlišit tři komponenty: a) pars granulosa, b) pars fibrosa a c) nukleolární organizátor. Pars granulosa je tvořena zrny asi 15 - 20 nm velkými, což jsou vlastně zrající ribosomy. Vlákna RNA bývají navázána na nukleolární organizátor, který představuje sekvenci DNA - genetickou informaci pro syntézu ribozomální RNA.

### Cytoplazma

Cytoplazma eukaryotické buňky obsahuje řadu organel - vysoce specializovaných útvarů - nutných pro život buňky a zajišťujících možnost plnění často specifických funkcí v rámci organismu.

### Buněčná membrána

Buňka je obalena buněčnou membránou (plazmalemmou), která odděluje obsah buňky od jejího okolí. Tato membrána je selektivní bariérou, která reguluje vstup různých látek jednak do buňky, jednak ven z buňky. Ve světelném mikroskopu zpravidla není zřetelná, v ultrastrukturálním obraze jeví charakteristickou stavbu ze dvou temných lamel, mezi kterými je světlý prostor. Protože podobnou strukturu - trilaminární - vykazují i jiné membrány

buněčných organel - např. mitochondrií, endoplazmatického retikula, Golgiho aparátu, ale i jaderná membrána - bývá označována jako **jednotková membrána**. Je tvořena fosfolipidy, součástí většiny je také cholesterol, dále proteiny a oligosacharidy. Molekuly fosfolipidů jsou v membráně k sobě přivráceny lipofilními konci, zatímco hydrofilní konce jsou orientovány na periferii. Bílkovinné molekuly, které jsou vestavěné do membrány, jsou jednou uložené pouze v jedné (zevní nebo vnitřní) části membrány, jindy prostupující přes obě vrstvy. Dále se na stavbě membrány účastní různé oligosacharidy, vázané na fosfolipidové molekuly či na proteiny, ale u buněčné membrány vždy na povrchu zevní vrstvy. Tvoří součást receptorů, které předávají signál do buňky. Vedle výše uvedených bílkovinných molekul, které jsou přímo vystavěny do membrány, a které bývají označovány jako integrální proteiny, se zde nalézají další, označované jako periferní proteiny, jejichž spojení s membránou je volnější. V této mozaikové membráně, která je za teploty organismu polotekutá, dochází dále k častým přesunům fosfolipidů. Rovněž molekuly proteinů se mohou v rovině membrány pohybovat. Většinou jsou rozloženy náhodně, ale za určitých podmínek se mohou hromadit v určitém úseku membrány.

### Mitochondrie

Jsou tvořeny zevní a vnitřní mitochondriální membránou. Zevní membrána je hladká, vnitřní membrána běžně vytváří četné záhyby - mitochondriální kristy. Tím je prostor mitochondrie rozdělen na dvě části: 1) prostor mezi zevní a vnitřní mitochondriální membránou, který je spojený s prostorem mezi membránami krist a 2) prostor mezi kristami - mitochondriální matrix. Většina mitochondrií má kristy v podobě destiček či hřebenů, které neúplně rozdělují vnitřní mitochondriální prostor. Jsou však mitochondrie, jejichž kristy jsou vytvořeny v podobě tubulů. Takovéto mitochondrie patří buňkám syntetizujícím steroidy (např. buňky kůry nadledvin, hormony syntetizující buňky pohlavních orgánů a pod.). Na vnitřních membránách, na straně přivrácené k mitochondriální matrix, je vázána řada enzymů (dýchací řetězec a oxidativní fosforylace. Z enzymů byly v mitochondriální matrix prokázány enzymy cyklu kyseliny citrónové (Krebsova cyklu). Jsou zde rovněž v malém množství molekuly DNA a všechny tři typy RNA. Množství mitochondrií a jejich krist je úměrné metabolické aktivitě buňky. Vysoce aktivní buňky obsahují četné mitochondrie s výraznými kristami. Jsou to např. buňky srdečního svalu nebo buňky ledvinných kanálků, ale i ostatní buňky podílející se na transportu iontů (sodíková pumpa). Hlavní úloha mitochondrií je tedy tvorba ATP-látky schopné uvolnit velké množství energie.

### Endoplazmatické retikulum

V ultrastrukturálním obraze se zpravidla endoplazmatické retikulum nachází ve dvou formách: agranulární (hladké) a granulární (drsne). Je tvořeno plochými, protáhlými nebo naopak okrouhlými nebo tubulózními váčky (cisternami), které spolu bohatě anastomozují a tvoří tak retikulum.

Množství endoplazmatického retikula v buňkách značně kolísá v závislosti na stupni diferenciaci buňky a jejím typu, a na jejím funkčním stavu. Názvy obou forem endoplazmatického retikula vycházejí již z prvních nálezů této organely, jejichž membrány mohou být agranulární (hladké) nebo na cytoplazmatickém povrchu být pokryty ribosomy - granulární (drsne) endoplazmatické retikulum. Cisterny agranulárního ER mají nejčastěji tubulární charakter a převažují např. v buňkách tvořících steroidní hormony (např. buňky kůry nadledviny) nebo jsou velmi bohaté v jaterních buňkách, kde se podílejí na řadě detoxikačních procesů a na glykogenolýze. Jeho zvláštní formou ve svalových buňkách je sarkoplazmatické retikulum, podílející se na koncentraci a transportu  $Ca^{++}$  iontů, důležitých pro svalové kontrakce. Granulární ER je naproti tomu velmi bohaté v nejrůznějších typech buněk tvořících sekreční proteiny (žlázové buňky jak exokrinní, tak endokrinní, plazmatické buňky produkující imunoglobuliny, ve fibroblastech a pod.). Granulární ER ovšem také syntetizuje proenzymy lyzozomů, ale i komponenty různých cytoplazmatických membrán.

### Golgiho aparát

Golgiho aparát (Golgiho komplex) je tvořen několika oploštělými vaky či cisternami, menším množstvím větších vezikul a četnými drobnými váčky. V buňce je zpravidla více Golgiho aparátů roztroušených v cytoplazmě, spolu vzájemně nesouvisejících. Golgiho komplex se podílí na dalším zpracování polypeptidů předávaných z ER, jejich glykosylaci, fosforylaci, sulfataci, případně částečné proteolýze. Provádí rovněž směřování proteinů např. do lyzozomů. V Golgiho aparátu probíhá také část kondenzačního procesu a strádání modifikovaných polypeptidů. Od cisteren Golgiho komplexu se oddělují větší váčky, často s temnějším obsahem, představující ještě nezralá granula. Produktem Golgiho komplexu jsou též primární lyzozomy.

## Lyzosomy

Lyzosomy jsou zpravidla drobné kulovité útvary obalené membránou obsahující řadu hydrolytických enzymů, zpravidla aktivních při kyselém pH. Lyzosomy jsou zásadně přítomné v každé buňce, ale zvláště velké množství jich obsahují buňky vyznačující se fagocytózou. Do enzymatické výbavy lyzosomů patří asi 40 enzymů, z nichž nejběžnější jsou kyselá fosfatáza, různé typy proteás, ribo- a deoxyribo-nukleáza, lipázy a pod. Lyzosomální enzymy jsou syntetizovány granulárním ER, transportovány do Golgiho aparátu, zde jsou dále modifikovány a posléze opouštějí Golgiho aparát jako membránou obalené kulovité útvary - **primární lyzosomy**. **Sekundární lyzosomy** jsou zpravidla větší a mají značně heterogenní vzhled, podle toho jaké části buňky tráví. Můžeme je rozdělit do dvou skupin - na autolyzosomy a heterolyzosomy. Autolyzosomy (nebo autofagosomy) se podílejí na likvidaci části organel v buňce (mitochondrií, ER, granul) a napomáhají obnovování a rekonstrukci těchto útvarů. Heterolyzosomy (nebo heterofagosomy) se podílejí na likvidaci fagocytovaných částic. Často ve vakuole sekundárního lyzosomu zůstávají nestravitelné struktury, které mají charakteristickou lamelární stavbu a nazýváme je **reziduální tělíska**. Jejich formou jsou v dlouho žijících buňkách tzv. **lipofuscinová granula**.

## Mikrofilamenta a intermediární filamenta

Mikrofilamenta jsou vláknité útvary, vyskytující se v řadě buněk. Jsou tvořena dvěma proteiny: aktinem a myosinem.

**Aktin** se podílí na stavbě prakticky všech buněk, i když nejčastější je ve svalových buňkách. Zatímco ve svalových buňkách jsou aktinová mikrofilamenta stabilní, v jiných typech buněk mohou být aktinová mikrofilamenta disociována a znovu polymerována. Mikrofilamenta mohou být v buňce velmi různě uspořádána:

- 1) v příčně pruhovaném svalu, spolu s myosinem, je jejich uspořádání parakrystalické;
- 2) ve většině buněk vytváří aktin těsně pod buněčnou membránou síť.

Další velkou skupinu vláknitých struktur v cytoplazmě buněk tvoří **intermediární (střední) filamenta**. K jejich odlišení jsou nutné imunohistochemické metody, neboť je tvoří různé bílkoviny.

Cytokeratiny tvoří skupinu intermediárních filament, které se nalézají ve většině epitelových buněk, ať podléhají keratinizaci nebo ne. Různé složení cytokeratinů se právě projevuje v různých vlastnostech epitelových buněk. Pro buňky mezenchymálního původu a pro buňky embryonální či nediferencované je charakteristický vimentin. Dezmin se nachází v buňkách hladkého svalu a v Z discích příčně pruhovaného svalu kosterního a srdečního. Gliový kyselý fibrilární protein je charakteristický pro astrocyty. Neurofilamenta jsou typická pro neurony. Všechny výše uvedené útvary (mikrofilamenta a intermediární filamenta) spolu s mikrotubuly tvoří cytoskelet buňky.

## Mikrotubuly

Mikrotubuly se nalézají téměř ve všech eukaryotických buňkách. Jsou tvořeny molekulami  $\alpha$ - a  $\beta$ - tubulinu. Tubulin tvoří protofilamenta, probíhající paralelně ve stěně mikrotubulu. Stěnu mikrotubulu tvoří 13 takovýchto protofilament. Polymerací a depolymerací mohou být mikrotubuly rychle přistavovány nebo odbourávány. Podílejí se na udržování tvaru buňky, zvláště na jejím asymetrickém uspořádání. Podílejí se také na transportu, pohybu chromosomů po dělicím vřeténku, pohybu vezikul mezi ER a Golgiho komplexem a granul mezi Golgiho komplexem a buněčnou membránou.

Mikrotubuly představují současně základ pro některé další struktury - např. centriol, bazální tělíska, pohyblivé řasinky (kinocilie) a bičíky.

**Centrioly** jsou tvořeny typicky uspořádanými tubuly: devět paralelně orientovaných tubulových tripletů je uspořádáno do kruhu. Zpravidla bývají v buňce 2 centrioly, které svými dlouhými osami na sebe stojí kolmo (diplocentrum). V buňkách, které se nedělí, bývají centrioly umístěny obvykle poblíž jádra a Golgiho komplexu.

**Kinocilie** představují útvary, které pokrývají povrch některých specializovaných buněk (např. víceřadého cylindrického epitelu s řasinkami). Uvnitř je 9 párů mikrotubulů, opět cirkulárně uspořádaných, které obklopují 2 centrální mikrotubuly. Kinocilie se pohybují. Pohyb jedním směrem je poměrně rychlý, jejich návrat do původní polohy je pomalý. Všechny kinocilie určité oblasti kmitají jedním směrem a stejnou rychlostí. Unášejí na jejich povrchu ležící vrstvičku tekutiny jedním směrem.

## Tuky

V řadě buněk nalézáme menší či větší kapky tuku - např. v buňkách jaterních, hyalinní chrupavky nebo extrémní nahromadění v tukových buňkách vaziva. Tuková kapka - od okolní cytoplazmy není oddělena membránou.

## Glykogen

Ve většině buněk můžeme nalézt glykogen. Základní granula glykogenu je možné pozorovat pouze v elektronmikroskopickém obraze. Při větším nahromadění tvoří hustě nahloučené skupinky ( $\alpha$ -granula glykogenu), např. v jaterní buňce.

## Pigmenty

Vedle těchto zásobních látek se v některých buňkách objevují produkty metabolismu, např. pigmenty. O lipofuscinu již byla zmínka u sekundárních lyzozomů. Druhým častým endogenním pigmentem je melanin. V elektronmikroskopickém obraze je v podobě eliptických zrn o velikosti 0,5 - 1  $\mu\text{m}$ , obklopených membránou. Mezi další endogenní pigmenty patří substance vznikající při odbourávání hemoglobinu - barviva červených krvinek. Morfologicky prokazatelný produkt - hemosiderin - vzniká hlavně v místech odstraňování krevních výlevů. Je to heterogenní komplex lyzozomálních enzymů, lipidů a železa (ferritinu), nerozpustný ve vodě.

## Proteosyntéza, tvorba sekrečního granula a jeho sekrece

V každé živé buňce probíhají proteosyntetické pochody, které buď zajišťují alespoň obnovu vlastních cytoplazmatických bílkovin (např. enzymů) nebo i tvorbu sekrečních proteinů a polypeptidů. Proteosyntézu v buňkách zajišťuje proteosyntetický aparát, tvořený m-RNA (messenger RNA - informační RNA), t-RNA (transferové RNA), r-RNA (ribosomální RNA) a řadou dalších komponent (enzymů a bílkovinných faktorů).

m-RNA a t-RNA jsou syntetizovány transkripcí (přepisem) podle molekuly DNA, která se děje v jádře. Ribosomální RNA (r-RNA) je tvořena v jádru. Cytoplazmatické bílkoviny jsou produkovány ribosomy, resp. polysomy v cytoplazmě; sekreční bílkoviny, polypeptidy a řada enzymů, které by mohly poškodit cytoplazmatické komponenty, pak ribosomy na granulárním endoplazmatickém retikulu podle kodonů m-RNA.

Biosyntéza začíná tím, že malá podjednotka ribosomu zachytí informační RNA. Vzápětí se k malé podjednotce připojí i velká podjednotka ribosomu. Do této vstupují transferové RNA s navázanou aktivovanou aminokyselinou a počíná syntéza polypeptidového řetězce v polysomech. U sekrečních produktů buňky je stejným způsobem syntetizován počátek peptidu. Další syntéza peptidu je blokována, dokud ribosom nenasedne velkou podjednotkou na membránu granulárního endoplazmatického retikula. Polypeptid je dále syntetizován až do konce. Ribosom se odpoutá od membrány ER a rozpadne se opět na malou a velkou podjednotku, které jsou v cytoplazmě opět využity pro další syntézu. Polypeptid je ve váčcích, odškrcujících se od cisteren ER, transportován do Golgiho komplexu, kde je dále zpracováván. Další zpracování polypeptidu spočívá v první řadě v glykosylaci. Od Golgiho komplexu se oddělují váčky, které se postupně zahušťují a mění na zralé sekreční granulum.

## 2. Histologie

Histologie je nauka o stavbě tkání. Tkáň je tvořena populací buněk, které mají podobnou strukturu a funkci, a mezibuněčnou hmotou, která je jejich produktem. V těle mnohobuněčných organismů rozlišujeme čtyři základní typy tkání, které se při stavbě jednotlivých částí organismu vzájemně kombinují, přičemž proporce jejich zastoupení se liší:

1. **Tkáň epitelová** (zevní povrch těla, výstelka tělních dutin, a dutin orgánů, parenchym žláz, smyslový a zárodečný epitel).
2. **Tkáň pojivová** (vazivo, chrupavka, kost).
3. **Tkáň svalová** (kosterní, hladká, srdeční svalovina).
4. **Tkáň nervová** (centrální a periferní nervový systém).

### 2.1 Epitely

Epitelová tkáň (tj. epitel) je tvořena hustou populací buněk s minimálním množstvím mezibuněčné hmoty, uspořádaných do plochých listů (např. pokožka), trámců (např. parenchym jaterní), sítí (stroma thymu) nebo solidní epitelové masy (přechodné stadium vývoje různých struktur epitelového původu).

Epitel nasedá svou bází na lamina basalis. Lamina basalis (bazální lamina) je struktura viditelná v elektronovém mikroskopu. Je tvořena tenkou vrstvou mezibuněčné hmoty. Odděluje populaci epitelových buněk nebo jednotlivé buňky (svalové, tukové, Schwannovy) od pojiva, s nímž sousedí. Bazální lamina je vytvořena rovněž v místech, kde na sebe naléhají 2 epitely různého původu. V obraze elektronového mikroskopu je lamina basalis tvořena dvěma podjednotkami: tmavá vrstva se nazývá **lamina densa** (hustá). Hlavní stavební součástí lamina densa je speciální typ kolagenu (kolagen IV). Světlá vrstva se nazývá **lamina rara** (řidká), nebo také **lamina lucida** (světlá), a může být přítomná na obou površích lamina densa. Hlavní stavební součástí lamina rara je glykoprotein laminin a proteoglykan heparan sulfát. Bazální lamina **mechanicky a funkčně integruje** s okolím buňky, které mají schopnost ji tvořit, mechanicky stabilizuje epitelovou vrstvu.

Mezi lamina basalis a přilehlým vazivem se někdy diferencuje **lamina reticularis** složená z retikulárních vláken. Lamina reticularis je produktem vaziva. **Bazální membrána** je struktura viditelná ve světelném mikroskopu jako PAS-pozitivní vrstva. Odpovídá komplexu lamina basalis + lamina reticularis (na hranici mezi epitelem a vazivem) nebo komplexu lamina basalis + lamina basalis (v ledvinných těliscích nebo ve stěně plicních sklípků).

Na volném povrchu epitelových buněk se mohou diferencovat mikroklky (jejich soubor může tvořit kartáčový lem či žíhanou kutikulu), stereocilie, kinocilie.

Na laterální straně epitelových buněk se vytvářejí mezibuněčná spojení, která slouží - jako impermeabilní utěsnění mezibuněčného prostoru, které brání volnému prostupu látek mezibuněčnými prostory (zonula occludens = tight junction) - jako místa zvýšené soudržnosti buněk (především zonula adhaerens a macula adhaerens = dezmosom) - jako místa mezibuněčné komunikace (nexus = gap junction):

**Zonula occludens** je místem utěsnění mezibuněčného prostoru. V místě tohoto pásu zevní vrstvy buněčných membrán sousedních buněk splývají ve formě anastomozujících linií.

**Zonula adhaerens** je pás zajišťující mechanické spojení buněk.

**Dezmosom** zajišťuje bodové, obzvláště pevné mechanické spojení buněk. Dezmosomy funkčně propojují sítě intracelulárních cytokeratinových vláken v souvislou síť rozprostírající se v rozsahu celé epitelové vrstvy. Tak vlastně dezmosomy mají schopnost - podobně jako nýty - rozkládat působící sílu prostřednictvím sítě cytokeratinových vláken na celou epitelovou vrstvu a prostřednictvím hemidezmosomů (semidezmosomů) i na pod ní ležící vazivo.

**Nexus** zajišťuje metabolické a elektrické propojení buněk, jejich kooperaci a předávání informací. Nexus má tvar okrouhlého okrsku, v jehož rozsahu jsou obě buňky propojeny množstvím intercelulárních kanálků. Každá z naléhajících buněk vytváří jednu část kanálku - connexon. Teprve propojením protiležících connexonů vzniká jeden souvislý intercelulární kanálek.

**Interdigitace.** Boční stěna buňky se vychlípí ve výběžky, které zapadají do jamkovitých záhybů ve stěně sousední buňky. Tímto způsobem se zvyšuje nejen soudržnost buněk, ale zvětšuje se rovněž plocha kontaktu jejich cytoplazmatických membrán (např. ve výstelce ledvinných kanálků), což hraje důležitou roli při transportu solí a vody buňkami. Bazální část plazmalemy buněk s vystupňovanou resorpční, transportní nebo sekreční aktivitou

může vybíhat do nitra buňky a tvořit hluboké záhyby. Toto uspořádání cytoplazmatické membrány, které zajišťuje enormní zvětšení bazálního povrchu buňky, je označováno jako **bazální labyrint**.

## Klasifikace epitelů podle funkce

Z hlediska funkce rozeznáváme epitel: krycí, žlázo- vý, smyslový a zárodečný.

### *Krycí epitel*

jednovrstevný - plochý (dlaždicový)  
 kubický  
 cylindrický  
 víceřadý cylindrický  
 vícevrstevný plochý (dlaždicový)  
 kubický  
 cylindrický

### *Žlázo- vý epitel*

Buňky tvořící žlázy mohou svůj sekret produkovat buď na povrch, pak hovoříme o exokrinních žlá- zách nebo do krve (endokrinní žlázy). Sekret je produkován buď ve formě sekrečních granul (ekrinní sekrece), nebo se odlučuje celá apikální část cytoplasmy buňky včetně sekrečních granul (apokrinní sekrece). Poslední možností je, že se rozpadá celá buňka (holokrinní sekrece), jako u mazových žláz v kůži. Sekreční granula ekrinních žláz mohou obsahovat bílkoviny, obvykle enzymy, pak mluvíme o serózních žlá- zách, nebo glykoprotein (mucin), který je produktem mucinózních žláz.

### *Smyslový epitel*

Tento typ epitelu obsahuje smyslové buňky, které jsou schopné přijímat podněty z vnějšího nebo vnitřního prostředí a předávat je strukturám CNS (např. čichový epitel).

### *Zárodečný epitel*

Původní charakter epitelu, který produkuje pohlavní buňky, je zachován jen u muže (semenotvorné kanálky varlete).

## *Epitelové buňky podle funkce*

*Buňky transportující prostřednictvím pinocytózy.* Typickým příkladem je transport makromolekul přes cytoplazmatickou membránu v jednovrstevném plochém epitelu vystýlajícím krevní cévy (endotel).

*Buňky uvolňující chemické působky – mediátory.* Chemické působky uvolňované specializovanými buňkami ovlivňují aktivitu jiných buněk. Podle způsobu, jakým působek dosahuje cílové struktury, mohou být tyto buňky rozděleny do tří skupin: **Neurokrinní** buňky uvolňují působky v místě, kde se jejich cytoplazmatický výběžek přibližuje k povrchu cílové buňky (např. buňky nervové). **Parakrinní** buňky uvolňují působek, který difunduje na krátkou vzdálenost mezibuněčnou hmotou k sousedním cílovým buňkám (např. žírné buňky uvolňují histamin působící na endotel okolních kapilár). **Endokrinní** buňky uvolňují působek do krve, která jej přenáší na místo určení, které může být značně vzdálené.

*Buňky transportující ionty.* Typickou specializací pro tyto buňky je bazolaterální labyrint – systém interdigitací bazolaterální membrány a velkého množství mitochondrií. Součástí buněčných membrán jsou enzymy nezbytné pro aktivní transport iontů (transportní ATPasa). Mitochondrie dodávají pro tento děj nezbytnou energii ve formě ATP.

*Buňky serózní a mucinózní* Buňky produkují proteiny (např. trávicí enzymy) nebo glykoproteiny (mucin). V apikální cytoplasmě se nacházejí dozrávající sekreční granula.

*Buňky produkující steroidy.* Typickými organelami jsou hladké endoplazmatické retikulum, mitochondrie s tubulárními kristami a kapénky lipidů. Buňky jsou typické pro endokrinní žlázy produkující steroidní hormony (nadledvina, varle, ovarium)

*Buňky resorpční* Typickou specializací je kartáčový lem (soustava stejně dlouhých mikrovláček). Buňky se účastní resorpce živin v tenkém střevu (enterocyty) nebo v proximálním kanálku ledviny.

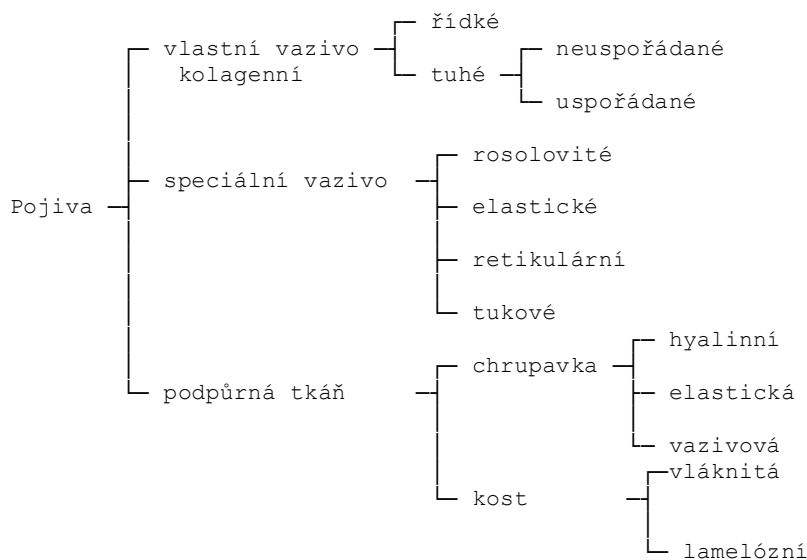
## 2.2 Pojivová tkáň

Pojivová a podpůrná tkáň se od ostatních tkání liší především tím, že kromě buněk obsahuje velké množství mezibuněčné hmoty (intercelulární matrix), ve které rozlišujeme základní hmotu amorfni (matrix) a vláknitou (fibra). Matrix je v

1. pojivové tkáni - vazivu - viskózní až gelovitá, v podpůrných tkáních –
2. chrupavce - pružná a pevná,
3. kosti - tvrdá, kalcifikovaná.

## Typy pojivové tkáně

Podle zastoupení a charakteru jednotlivých komponent pojivové tkáně: buněk, vláken a matrix rozlišujeme jednotlivé typy vaziva, chrupavky a kosti.



## 10.2. Vazivo

Vazivo je složeno z buněk, které produkují vlákna a matrix - amorfni mezibuněčnou substanci. Rozmanité typy vaziv vznikají kombinací všech tří jmenovaných komponent

Funkce vazivové tkáně

1. **Strukturální** - vazivo se podílí na stavbě orgánů, tvoří jejich obaly, vrstvy ve stěnách nebo vnitřní skelet. Tvoří ligamenta, šlachy, membrány, a jako intersticiální tkáň vyplňuje prostory mezi buňkami, tkáněmi a orgány. Kost a chrupavka jsou specializované typy pojivové tkáně, jejichž funkce je především podpůrná.
2. **Ochranná** - tato funkce je závislá na buňkách. Jsou zde buňky imunokompetentní - buňky schopné fagocytovat, buňky, které produkují farmakologicky účinné látky při zánětu a buňky plazmatické, které produkují protilátky.
3. **Nutriční a transportní** - ve vazivu probíhají krevní i lymfatické cévy, arterioly se větví v síť kapilár, které jsou uloženy v řídkém vazivu
4. **Střádací** - na makromolekuly glykosaminoglykanů matrix řídkého vaziva se váže velké množství vody a iontů ( $\text{Na}^+$ ). Vysloveně střádací funkci má tuková tkáň.
5. **Reparační** - pojivová tkáň má velkou regenerační schopnost a oblasti zničené zánětem nebo traumatem se snadno hojí. Vazivovou jizvou se hojí i defekty v jiných tkáních, které nemají regenerační schopnost (např. srdeční sval). Tato funkce je dána především schopností aktivace a proliferace pojivových buněk - fibroblastů, základních buněk vaziva.

## Vazivové buňky

Ve vazivu se vyskytují dvě skupiny buněk. První označujeme jako buňky fixní. Vznikly ve vazivu a jsou v něm usedlé, mají zde určitou funkci a neputují do jiných tkání. Do této skupiny patří fibroblast (fibrocyt), retikulární, tukové a původní mezenchymové buňky. Druhou skupinu tvoří buňky bloudivé, volné. Vyskytují se ve více tkáních, do pojiv přicestovávají, plní zde určité funkce a opět mohou migrovat do jiných oblastí. Patří k nim žírné buňky, makrofágy, plazmatické buňky a některé leukocyty, jako lymfocyty, monocyty, eozinofilní, bazofilní i neutrofilní granulocyty, .

**Fibroblast** je typická buňka vaziva. Syntetizuje jeho vláknitou i amorfní mezibuněčnou hmotu, produkuje kolagenní, retikulární i elastická vlákna, glykosaminoglykany i glykoproteiny. Vyskytuje se ve dvou formách. Mladá buňka je synteticky velmi aktivní. Cytoplazma obsahuje velké množství granulárního endoplazmatického retikula, rozsáhlý Golgiho aparát a četné mitochondrie. Vzniklý produkt se v buňce neskladuje, ale ihned po vytvoření se vylučuje. Starší buňky, uložené v již zralé tkáni, nejsou synteticky tak aktivní. Někdy bývají označovány jako klidové formy fibroblastů, inaktivní **fibrocyty**. V dospělém organismu se klidové fibrocyty mohou aktivovat poškozením tkáně, či zánětem, proliferyují a mění se ve fibroblasty, syntetizují mezibuněčnou matrix a tvoří jizvu.

**Retikulární buňky** se vyskytují převážně v retikulárním vazivu a fungují jako fibroblasty. Tyto pak mají hvězdicovitý tvar s navzájem anastomozujícími výběžky, v cytoplasmě mají vyvinutý proteosyntetický aparát, ale i lyzomy a glykogen. Retikulární buňka může být stimulována k fagocytóze. Fagocytující retikulární buňka je vlastně makrofág.

**Makrofágy** jsou buňky s velkou fagocytární schopností. Po stimulaci jsou schopné samostatného pohybu. Vyvíjejí se především z dělicích se kmenových buněk v kostní dřeni, kterou opouštějí jako monocyty. Migrují do vaziva, kde vyzrávají a kde je již označujeme jako makrofágy. Funkce makrofágů spočívá ve schopnosti rozpoznat cizorodý materiál, fagocytovat jej a ztrávit pomocí lyzomálních enzymů. Makrofágy aktivují imunitní odpověď organismu. Podílejí se na buňkami zprostředkované imunitě vůči infekcím bakteriálním, virovým, protozoálním, houbovým a parazitárním.

**Žírná buňka** je oválná až kulovitá, 20-30  $\mu\text{m}$  velká vazivová buňka. Její cytoplazma je vyplněna bazofilními granuly, která někdy překrývají poměrně malé, kulaté, centrálně uložené jádro. Granula mají heterogenní obsah a obsahují glykosaminoglykany. Uvolnění chemických mediátorů, skladovaných v žírné buňce vyvolá vznik alergické reakce časného typu. Časná proto, že nastupuje během několika minut po průniku vyvolávající látky - alergenu (antigen) do organismu.

**Plazmatická buňka** má oválný tvar s hladkým povrchem. Poměrně velké jádro leží excentricky a má typicky rozložený chromatin. Hrudky heterochromatinu naléhají na jadernou membránu a vybíhají k centrálně uloženému jádru, které také obklopuje heterochromatin. Mluvíme o loukoťovitém jádře, pomocí něhož snadno diagnostikujeme plazmatické buňky ve tkáních. Cytoplazma obsahuje především velké množství GER. V blízkosti jádra leží rozsáhlý Golgiho komplex a centrioly. Plazmatické buňky syntetizují protilátky. Vznikají v kostní dřeni a nebo častěji transformací B-lymfocytů ve vazivu a především v lymfatické tkáni, v zárodečných centrech lymfatických folikulů, v provazcích lymfatické tkáně uzliny a sleziny.



## Vlákna

V matrix pojivové tkáně se vyskytují tři druhy vláken: 1. kolagenní a 2. retikulární, obojí tvořená kolagenem a 3. elastická, tvořená především elastinem.

**Vlákna kolagenní.** Kolagen je nejhojnější protein lidského těla, tvoří asi 30% jeho suché váhy. Jeho odlišné typy jsou například v kůži, chrupavce, kosti, hladkém svalu, a bazální lamině. Bylo objeveno asi 12 typů kolagenu. Hlavní aminokyseliny pro jeho tvorbu jsou: glycin (33,5%), prolin (12%) a hydroxyprolin (10%). Dvě aminokyseliny typické pro kolagen - hydroxyprolin a hydroxylysin vznikají hydroxylací prolinu a lysinu, které jsou již zabudovány ve vznikajícím polypeptidu v GER. Základní proteinovou jednotkou kolagenu je molekula tropokolagenu, tvořená třemi spirálovitě stočenými polypeptidovými řetězci. Molekuly tropokolagenu polymerují do lineární protofibrily, několik protofibril se sdružuje v kolagenní mikrofibrilu o průměru 20-100 nm. Z mikrofibril se skládají kolagenní fibrily o průměru 0,3 - 2 μm, svazky kolagenních fibril tvoří kolagenní vlákno - fibra collagena o tloušťce 5-15 μm a "nekonečné" délce. V některých oblastech jsou kolagenní vlákna uspořádána do svazků.

**Retikulární vlákna** Tato vlákna jsou velmi tenká, větví se v síti. Dají se dobře znázornit impregnační solemi stříbra a PAS reakcí. Argyrofilií a PAS pozitivitu podmiňují glykosaminoglykany asociované na vlákna. Na stavbě retikulárního vlákna se podílí především kolagen III.

**Elastická vlákna.** Elastická vlákna se větví a navzájem spojují, tvoří nepravidelné síť. In vivo mají žlutou barvu. Jsou velmi pružná, schopná prodloužit se o 150% své délky. Elastické vlákno se skládá ze dvou částí, centrální amorfní části - elastinu a 14ti povrchových tubulárních mikrofibril. Mikrofibrily se objevují dříve a obklopují prostor, který se postupně zaplňuje elastinem. Elastin je syntetizován fibroblasty v kůži a šlachách, hladkými svalovými buňkami ve stěně arterií a chondroblasty v chrupavce. Molekuly elastinu jsou navzájem propojeny zkříženými vazbami a tvoří rozsáhlou síť. Protože každá molekula elastinu v síti se může natáhnout a smrštit jako spirála, celá síť se může natahovat a stahovat jako pás gumy.

**Matrix** je sekrečním produktem pojivových buněk. Označujeme ji také jako základní amorfní mezibuněčnou hmotu, ve které leží vlákna i buňky. Obsahuje dvě základní složky - **glykosaminoglykany** a **strukturální glykoproteiny**.

**Glykosaminoglykany** jsou lineární polysacharidy, ve kterých se charakteristicky opakují disacharidové jednotky, tvořené kyselinou uronovou a hexosaminem. S výjimkou kyseliny hyaluronové jsou glykosaminoglykany sulfonované a vázané na vlákno proteinu - proteinové jádro. Proteoglykan je trojrozměrná struktura podobná kartáčku na zkumavky, kde osu tvoří proteinové jádro a štětiny jsou jednotlivě navázané glykosaminoglykany. V proteoglykanech převládá sacharidová část, tvoří 80-90% této makromolekuly. V chrupavce se molekuly proteoglykanů váží pomocí kloubního proteinu na řetězec kyseliny hyaluronové a tvoří tak rozsáhlé proteoglykanové agregáty. Většinou jsou proteoglykany silně hydrofilní. Váží se na kolagenní vlákna a tvoří tak stavební jednotu mezibuněčné matrix.

**Strukturální glykoproteiny** Molekula glykoproteinu obsahuje proteinovou část, na kterou jsou vázány sacharidy. Proteinová část, na rozdíl od proteoglykanů, obvykle převládá. Glykoproteiny umožňují interakci dospělých i embryonálních buněk, zajišťují adhezivitu buněk k jejich substrátu. Patří sem např. fibronectin, laminin, chondronectin.

## Typy vaziva

**Rosolovité vazivo** tvoří přechod mezi tkání embryonální a řídkým kolagenním vazivem. Najdeme ho v pupečníku jako Whartonův rosol. Vláknotou složku tvoří řídké, nepravidelně probíhající kolagenní fibrily, ojedinělá retikulární a elastická vlákna, převládá amorfní matrix rosolovité konsistence, jejíž hlavní komponentou je kyselina hyaluronová.

**V řídkém kolagenním vazivu** převládá také viskózní amorfní matrix nad vláknotou složkou. Buňky jsou bohatě zastoupeny jak co do množství, tak druhů. Kromě četných fibroblastů a makrofágů jsou zde zastoupeny všechny druhy vazivových buněk. Řídké vazivo je hustě vaskularizované. Vyplňuje prostory mezi jednotlivými orgány, mezery mezi tkáněmi. Tvoří např. vrstvu pod epitelu, vyplňuje prostory mezi svalovými vlákny a buňkami. Vytváří vyhovující prostředí pro průběh krevních a lymfatických cév a nervů. Tvoří papilární vrstvu dermis, je obsaženo v serózních blánách peritoneálních a pleurálních, ve žlázách, je součástí sliznice a podslizniční vrstvy dutých orgánů.

Tuhé kolagenní vazivo obsahuje stejné komponenty jako řídké, ale v jiném poměru. Nejvíce je kolagenních vláken, která tvoří silné svazky. Vyskytuje se ve dvou formách:

A) **Tuhé kolagenní vazivo neuspořádané**

V tomto typu vaziva probíhají svazky kolagenních vláken všemi směry a tvoří trojrozměrnou síť. Nalezneme ho v pars reticularis corii v kůži, v podslizniční vrstvě zažívacího traktu.

### B) Tuhé kolagenní vazivo uspořádané

Vlákná v tomto vazivu jsou velmi pravidelně uspořádaná podle směru síly, která na ně působí. Šlacha, připojující kosterní sval ke kosti, je příkladem uspořádaného tuhého vaziva.

**Elastické vazivo** tvoří svazky silných paralelních elastických vláken. Elastické vazivo je velmi pružné a má žlutou barvu. Tvoří ligamenta flava na páteři, ligamentum vocale, a lig. suspensorium penis. Elastická vlákna jsou přimíchána i do jiných vaziv, kterým dodávají pružnost (např. kůže). Elastické membrány zajišťují pružnost velkých arterií.

**Retikulární vazivo** je specializovaný typ řídkého vaziva. Tvoří ji retikulární vlákna s ultrastrukturou podobnou kolagenním vláknům, která se větví a tvoří síť. K vláknům jsou připoutány retikulární buňky, které syntetizují vlákna i matrix. Vlákna i buňky jsou navzájem propojeny a tvoří nosnou síť lymfatických orgánů - sleziny, lymfatické uzliny a hemopoetické kostní dřeně.

**Tuková tkáň** je speciální typ pojiva, ve kterém převládají buňky, adipocyty. Adipocyty najdeme roztroušené v jiném vazivu nebo tvoří rozsáhlé agregáty (tzv. tukovou tkáň) rozptýlenou po celém těle (např. tukový polštář v podkoží). Tuk je největším zdrojem energie, nejefektivněji skladované ve formě triacylglycerolů. Jsou známy dva typy tukové tkáně, lišící se typem buněk, lokalizací a barvou. Běžnější je **bílý univakuolární** typ. Je tvořen buňkami, které obsahují pouze jednu velkou centrální kapénku tuku. Tuková kapénka zatlačuje jádro na periferii. Cytoplazma v blízkosti jádra obsahuje GA, filamenta a oválné mitochondrie, málo vyvinuté GER a volné ribosomy. Cytoplazma obklopující tukovou kapku obsahuje také vakuoly hladkého endoplazmatického retikula a početné pinocytární měchýřky. Bílé tukové vazivo je rozděleno vmezeřeným řídkým vazivem na nepravé, neúplné lalůčky. Nalézá se v kůži téměř všude v lidském těle mimo oční víčka, penis, scrotum a ušní boltec. **Hnědý, multivakuolární** typ tvoří buňky, které mají mnoho tukových kapének a mnoho mitochondrií (ty způsobují hnědé zbarvení tkáně). U člověka má význam v prvních měsících života pro termoregulaci.

## Chrupavka

**Chrupavka** je specializovaný typ pojivové tkáně s tuhou matrix. Matrix je pružná a nejodolnější vůči působení tlaku, aniž dochází ke změně jejího tvaru. Hlavní funkcí chrupavky je podpora měkkých tkání. Pokrývá kloubní plochy, její povrch je zde hladký a klouzávý, a tak brání abrazi třecích ploch. Je pružná, tedy schopná vyrovnávat otřesy a nárazy. Tvoří modely dlouhých kostí během jejich vývoje před i po narození.

Jako každé pojivo, tak i chrupavka se skládá z buněk - chondrocytů a mezibuněčné hmoty - vláken a matrix. Chondrocyty jsou uloženy v matrix v komůrkách - lakunách. Matrix chrupavky obsahuje: kolagen, kys. hyaluronovou, proteoglykany a malé množství glykoproteinů. V jednom z typů chrupavky (elastické) je nadto velké množství elastinu.

Hyalinní chrupavka je nejběžnější forma, má v matrix nejvíce kolagenu II. Elastická chrupavka má v matrix kromě kolagenu II. také elastická vlákna. Vazivová chrupavka má v matrix hustou síť vláken kolagenu I a tudíž je velmi pevná a odolná vůči tlaku. Všechny typy chrupavek jsou bezcévné tkáně. Jsou vyživované difúzí z kapilár přilehlého kolagenního vaziva (perichondria) nebo ze synoviální tekutiny kloubní dutiny.

**Hyalinní chrupavka** je nejrozšířenějším typem chrupavky. U embrya tvoří téměř celou kostru, která je postupně nahrazena kostí. Mezi epifýzou a diafýzou dlouhých kostí tvoří ploténky, ze kterých narůstá kost do délky. Pokrývá kloubní plochy pohyblivých kloubů, podílí se na stavbě stěny dýchacích cest (nos, larynx, trachea, bronchy), připojuje žebra ke sternu. Buňky chrupavky (chondrocyty) mají oválný tvar a bývají ve skupinách do osmi buněk, jež vznikly mitosou jednoho chondrocytu. Tyto skupiny označujeme jako izogenetické. V mezibuněčné hmotě je na kolagenní vlákna navázáno velké množství proteoglykanů, jež vlákna maskují. Dělením již existujících chondrocytů narůstá chrupavka z centra, to je **intersticiální růst**. Diferenciací buněk perichondria narůstá po obvodu, to je **apoziční růst**. V obou případech syntetizují vzniklé chondrocyty kolagenní vlákna a matrix. S výjimkou malých dětí regeneruje poškozená chrupavka velmi obtížně a často nedokonale. U dospělých dochází k regeneraci aktivací perichondria. Když chrupavka praskne, chondroblasty z perichondria putují do oblastí zlomeniny a tvoří novou chrupavku. Rozsáhlé poškození (ale občas i malé oblasti) se hojí kolagenní jizvou. Na rozdíl od ostatních tkání podléhá chrupavka často degeneraci. Nejčastěji dochází ke kalcifikaci matrix, ta pak zabraňuje difúzi živin k chondrocytům, které následně hynou. Fyziologicky probíhá kalcifikace při enchondrální osifikaci.

**Elastická chrupavka** se nalézá v ušním boltci, zevním zvukovodu, Eustachově trubici, epiglottis a malých hrtanových chrupavkách. Základní stavba je stejná jako u hyalinní chrupavky, ale v matrix je kromě kolagenu II. také síť jemných elastických vláken. Chondrocyty nevytvářejí v elastické chrupavce tak nápadné izogenetické

skupiny. Obsah elastických vláken zvyšuje její pružnost a snad má význam i pro větší odolnost této tkáně vůči degenerativním změnám.

**Vazivová chrupavka** tvoří přechod mezi tuhým kolagenním vazivem a hyalinní chrupavkou. Tvoří intervertebrální disky, je v úponech ligament ke kosti, pokrývá kloubní plochy akromioklavikulárního a čelistního kloubu, tvoří symfýzu. Vždy je v těsném spojení s tuhým kolagenním vazivem, obě tkáně v sebe pozvolna přecházejí a hranice mezi oběma není zřetelná. Matrix má vysoký obsah kolagenních vláken (kolagen I), které tvoří hrubé svazky a jsou dobře viditelné ve světelném mikroskopu. Uspořádání závisí na působící síle na tkáň, vlákna se vždy staví do osy působícího tahu. Perichondrium není zřetelně odděleno od chrupavky.

## Kost

Kost je jedna z nejtvrdějších tkání lidského těla. Jako hlavní základ dospělé kostry podpira tělesné struktury, chrání životně důležité orgány a obklopuje kostní dřev, kde se vyvíjejí krvinky. Slouží jako zásobárna kalcia, fosfátů a dalších iontů, které se uvolňují nebo ukládají tak, aby byla jejich koncentrace v tělních tekutinách stálá. Dlouhé kosti fungují jako systém pák, na které se upínají kosterní svaly a spolu s nimi zajišťují pohyblivost těla.

Kost je specializovaná pojivová tkáň, obsahující kalcifikovanou matrix a tři typy buněk: 1. **osteocyty**, uložené v matrix v lakunách, 2. **osteoblasty**, které syntetizují organické komponenty matrix a 3. **osteoklasty**, mnohojaderné buňky, odbourávající kost při přestavbě. Všechny kosti jsou na vnitřním a zevním povrchu opatřeny vazivovou vrstvou s osteoprogenitorovými buňkami. Vnitřní vazivová vrstva je endost, zevní periost.

**Osteoblasty** syntetizují organické součásti kostní matrix. Jsou uloženy výhradně na povrchu kostní tkáně těsně vedle sebe - epiteloidně. Osteoblasty zalité do nově vytvořené matrix se mění v osteocyty. Během syntézy mají osteoblasty vzhled proteosynteticky aktivních buněk: světlé velké jádro, velký Golgiho komplex, rozsáhlé granulární endoplazmatické retikulum.

**Osteocyty** leží v lakunách mezi lamelami matrix, v jedné lakuně vždy jen jeden osteocyt. V kanálcích probíhají vláknité výběžky osteocytů, které jsou spojeny s výběžky sousedních buněk. Ve srovnání s osteoblasty mají osteocyty více zahuštěný chromatin v jádře, méně rozvinutý Golgiho aparát a granulární endoplazmatické retikulum. Tyto buňky jsou zapojeny do údržby matrix.

**Osteoklasty** jsou velmi objemné, značně rozvětvené, pohyblivé buňky. Rozšířené části buňky obsahují 2 - 50 i více jader, z buněčného těla vystupují dosti nepravidelné výběžky, rozmanité tloušťky a tvaru. Tam, kde probíhá resorpce, leží části gigantických osteoklastů ve vyhlodaných dutinách matrix, Howshipových lakunách. Osteoklasty vznikají fuzí z krve derivovaných monocytů a patří do monocyto-makrofágového systému. Jejich povrch přivracený ke kosti je zprohýbaný do nepravidelných, často členitých výběžků, které tvoří jakýsi žíhaný lem, zvětšující resorpční povrch buňky. V cytoplazmě je nápadné je velké množství lyzozomů.

**Anorganická** hmota tvoří 50 % suché váhy kostní matrix. Nejhojnější jsou zde vápník a fosfor, další ionty jsou: uhličitany, citráty, hořčík, draslík a sodík. Vápník a fosfor tvoří krystaly hydroxyapatitu  $\text{Ca}_{10}(\text{PO}_4)_6(\text{OH})_2$ , který leží podél kolagenních fibril. Organickou hmotu tvoří z 95 % kolagen I. a amorfní matrix s glykosaminoglykany navázanými na proteiny

## Typy kostní tkáně

Histologicky rozlišujeme dva typy kostní tkáně:

- 1) primární, nezralá, vláknitá kost
- 2) sekundární, zralá, lamelózní kost.

Ačkoli oba typy obsahují stejné stavební jednotky, v nezralé vláknité kosti probíhají kolagenní vlákna náhodně, neuspořádaně, ve zralé kosti jsou uspořádána do lamel.

**Primární vláknitá kost** Při tvorbě každé kosti, stejně jako při hojení, je vytvořena nejprve nezralá vláknitá kost. Je pouze dočasná a je postupně nahrazena zralou sekundární kostí. Vláknitá kost zůstává pouze v blízkosti švů plochých kostí lebky a v tuberositas ossium. Kromě neuspořádaných kolagenních vláken je tato kost méně kalcifikována a má více osteocytů.

**Sekundární lamelózní kost** Tato kostní tkáň dospělých má kolagenní vlákna charakteristicky uspořádaná do lamel, vrstviček 3-7  $\mu\text{m}$  tlustých, které jsou uloženy paralelně jedna vedle druhé anebo koncentricky kolem kanálku s cévami. Celý komplex koncentrických lamel obklopujících kanálek s krevními cévami a nervy v řídkém vazivu, se nazývá **Haversův systém** nebo **osteon**. V kompaktní kosti jsou lamely typicky uspořádané a tvoří osteony, zevní a vnitřní plášťové lamely a intersticiální lamely. Lakuny s osteocyty jsou uloženy mezi lamelami. V každé lamele probíhají kolagenní vlákna paralelně. Haversův kanálek komunikuje s kostní dřeví. Je vystlán endostem a obsahuje krevní cévy, nervy a řídké vazivo. S periostem komunikuje prostřednictvím příčných či šikmých Volkmannových kanálků, které přivádějí cévy z periostu. Volkmannovy kanálky nemají koncentrické lamely, ale procházejí

lamelami napříč nebo šikmo. Každý osteon vzniká postupným přikládáním lamel zevnitř, takže první lamela vzniká na periférii a kanál je široký. Přibýváním lamel dovnitř se kanálek postupně zužuje. Během růstu a dokonce i ve zralé kosti probíhá neustále destrukce a znovuvýstavba osteonů.

Kostní tkáň vzniká buď na podkladě vaziva - intramembranózní (dezmogenní) osifikace nebo enchondrální osifikací na základě chrupavčitého modelu. Model je postupně přestavován a nahrazen kostí. Vlastní kostní tkáň vzniká diferenciací buněk, které přicházejí z periostu, nikoli přeměnou tkáně chrupavky. V obou procesech vzniká kost primární - nezralá. Primární kost je dočasná tkáň a je brzy nahrazena definitivní kostí lamelózní, neboli sekundární. Během růstu kosti leží vedle sebe oblasti primární kosti, oblasti resorpce a oblasti lamelózní kosti.

Když se kost zlomí, z poškozených cév uniká krev a vznikne krevní sraženina. V místě fraktury dochází k destrukci kostní matrix a zániku buněk. Během první fáze hojení jsou mrtvé buňky, krevní sraženina a kostní matrix, zlikvidovány makrofágy. Periost a endost v blízkosti rány proliferuje, osteoprogenitorové buňky vytvoří buněčnou tkáň obklopující zlomeninu a pronikající mezi okraje zlomené kosti. Výsledkem je tvorba nepravidelných trámců spojujících oba konce zlomené kosti - callus. Normální zatížení během hojení kosti a během postupného návratu k činnosti vede k přestavbě svalku - callu. Kost se (pokud nedošlo k dislokaci) jako jedna z mála tkání hojí *ad integrum*.

## 2.3 Tkáň svalová

Tkáň svalová je soustava buněk, obsahujících a vytvářejících specializované kontraktilní systémy, ovládaná většinou nervovými stimuly. Předpokladem této specializace jsou kromě kontraktilních proteinů též speciálně excitovatelné plazmalemy, schopné iniciovat kontrakci. Předpokladem stažlivosti svalové tkáně je schopnost měnit chemickou energii ATP na energii mechanickou, která vede ke zkrácení buněk nebo vláken ve směru pohybu. U obratlovců existují tři typy svalové tkáně odlišné svým vzhledem, funkcí a lokalizací: hladká, kosterní a srdeční svalovina.

Pro **hladký sval** jsou základní stavební jednotkou jednotlivé buňky. Vyskytuje se ve stěně cév a dutých orgánů, ale také ve stromatu prostaty nebo v dermis kůže a klcích středních. Kontrakce je vyvolána nejen nervovým podrážděním (vegetativní nervový systém), ale také hormonálně (oxytocinem, adrenalinem, noradrenalinem nebo serotoninem).

**Srdeční svalovina** je vysoce specializovanou formou svaloviny vyskytující se pouze v srdci. Je tvořena buňkami, které jsou podobné jako u kosterního svalu příčně pruhované, avšak jádra jsou jako u hladkého svalu uložena centrálně. Srdeční svalovina se smršťuje automaticky. Vegetativní nervstvo pouze zrychluje akci srdeční v závislosti na potřebách organismu. Přenos vzruchu v srdci zajišťují specializované svalové buňky převodního systému.

**Kosterní sval** je tvořen vlákny svalovými, což jsou syncytia obsahující mnoho buněčných jader uložených na periférii pod plazmalemmou. Je inervován somatickými nervy s možností vědomého pohybu.

### Kontraktilní proteiny

Svalová kontrakce, vzniká reakcí dvou bílkovin, aktinu a myosinu, které se v buňce vyskytují ve formě myofilament. Ty jsou dvojího druhu - tlustá **myosinová** a tenká obsahující **aktin**. V příčně pruhovaných svaích kosterním a srdečním jsou oba typy myofilament velice pravidelně uspořádány a vytvářejí tak příčné pruhování úseků pozitivně dvojlomných - anizotropních (A proužek) a jednolomných - izotropních (I proužek).

**Myosinové myofilamentum** má průměr 12 nm a je dlouhé asi 1,5 μm. Je tvořeno 2 typy myosinu - lehkým a těžkým. Těžký myosin je tvořen ze dvou částí - lehkého meromyosinu a těžkého meromyosinu, jehož část vytváří globulární útvar, kde je vazebné místo pro ATP, ATPázovou enzymatickou aktivitu a místo pro vazbu aktinu. Této části se také říká "hlava". Lehký myosin je uložen v blízkosti hlavy těžkého myosinu. Molekuly těžkého myosinu jsou pravidelně uspořádány do tyčinkovitého útvaru, ze kterého po stranách vystupují hlavy těžkého meromyosinu ve formě spirály.

**Aktinové myofilamentum** je 8 nm tlusté a 1,0 μm dlouhé. Je tvořeno vlákny F aktinu, která vznikají polymerací molekul G aktinu. Dva řetězce aktinu se spirálovitě stáčíjí a vytvářejí myofilamentum. To je tvořeno ještě regulačními bílkovinami - tropomyosinem a troponinem. Tropomyosin je tyčinkovitá molekula vložená do rýhy mezi F aktinovými vlákny a troponin je komplex 3 podjednotek připojený k tropomyosinu. Troponin váže Ca<sup>++</sup> ionty a inhibuje reakci mezi aktinem a myosinem.

Pravidelným uspořádáním těchto dvou typů filament vzniká **sarkomera**, nejmenší opakující se podjednotka viditelná ve světelném mikroskopu. Skládá se z úseků silně dvojlomných (v polarizačním mikroskopu nebo při barvení např. Heidenhainovým železitým hematoxylinem tmavých) - **A proužek**, a z úseků slabě dvojlomných (při barvení želez. hematoxylinem světlých) - **I proužek**. I proužek obsahuje aktinová myofilamenta. Uprostřed je rozdělen **Z proužkem - telofragmou**. To je místo, kde se vážou aktinová vlákna k cytoskeletu. Hlavní složkou telofragmy jsou

$\alpha$ -aktinin a dezmin, které udržují pravidelné uspořádání filament v myofibrile. **A** proužek je tvořen myosinovými filamenti, mezi nimiž se nacházejí hexagonálně uspořádaná aktinová myofilamenta. Uprostřed A proužku se nachází **M**-proužek - **mezofragma**. Mezofragma je uložena ve světlejším **H** proužku, tvořeném pouze myosinovými myofilamenti, a to jejich hladkými částmi.

**Sarkomera je tvořena 1/2 I proužku, celým A proužkem a další 1/2 I proužku a je ohraničena dvěma sousedními telofragmami.**

Kontrakce je způsobena přechodnou vazbou mezi dvěma bílkoviny **aktinem** a **myosinem**. Tato vazba aktivuje ATPázu, enzym štěpící ATP na ADP a energii použitelnou pro další biochemické reakce. Energie je použita na změnu tvaru hlavy myosinové molekuly. Myosinová molekula se ohne a dojde k vzájemnému posunu myofilament proti sobě. Ke zrušení vazby mezi aktinem a myosinem, na tomto místě, dojde po novém navázání ATP.

Organelou, která odpovídá za regulaci koncentrace  $Ca^{++}$  iontů, je **sarkoplazmatické retikulum**, což je modifikované endoplazmatické retikulum. Je to komplex tubulů a cisteren, které jsou orientované podél dlouhé osy myofibril. Tubuly oplétají A proužek a v oblasti přechodu mezi A a I proužkem přecházejí do **terminálních cisteren (cisternae terminales)**, které naléhají na **T tubulus**, což je invaginace povrchové sarkolemy. T- tubulus spolu s dvěma přilehlými terminálními cisternami tvoří tzv. **triády**. Další síť tubulů spojuje terminální cisterny přes I a Z oblast. T-tubuly přivádějí vzruch spouštějící kontrakci do hloubky buněk ke každé myofibrile. Odtud je vzruch přenesen na sarkoplazmatické retikulum, kde depolarizace membrán vede k uvolnění  $Ca^{++}$  iontů.

Kosterní sval je inervován myelinizovanými nervy, které končí na jednotlivých svalových vláknech strukturou zvanou **motorická** neboli **nervosvalová ploténka**. Na tomto místě nervové vlákno ztrácí myelinovou pochvu a je kryto tenkým cytoplazmatickým výběžkem Schwannovy buňky. Terminální zakončení axonu (terminální bouton) obsahuje početné mitochondrie a synaptické vezikuly obsahující mediátor - acetylcholin. Sarkolemma vytváří početné hluboké sekundární synaptické štěrby.

Podráždění, vyvolávající akční potenciál na presynaptické membráně, vede k uvolnění acetylcholinu, který se váže na receptory na postsynaptické membráně. To způsobuje změnu propustnosti pro sodík a vyvolá depolarizaci postsynaptické membrány. Depolarizace je propagována do hloubky svalového vlákna pomocí T-tubulů. Z nich je přenášena na sarkoplazmatické retikulum, z něhož se uvolní ionty Ca, které zahajují kontrakci. Po ukončení depolarizace je Ca aktivně přenášen zpět do sarkoplazmatického retikula.

Jednotlivá nervová buňka -  $\alpha$ -motoneuron - může inervovat buď jedno nebo více svalových vláken. Tuto skupinu označujeme jako **motorická jednotka**.

## Kosterní sval

Kosterní sval je tvořen velmi dlouhými (až 30 cm) mnohojadernými vlákny kosterního svalu o průměru 60 až 100  $\mu$ m. Oválná jádra jsou uložena pod sarkolemmou, což pomáhá rozlišit kosterní sval od srdečního i hladkého svalu, kde jsou jádra centrálně. Většinu cytoplazmy vyplňují myofilamenta uspořádaná do myofibril a opletená sarkoplazmatickým retikulem a T tubuly. energii pro kontrakci poskytují mitochondrie, uložené obvykle na úrovni I proužku. Svalové vlákno obsahuje i značné množství glykogenu a kapének lipidů.

Vlákna kosterního svalu se mohou vyskytovat ve třech formách:

Červená vlákna jsou tenčí, obsahují více mitochondrií, více glykogenu a myoglobinu, bílkoviny vážící  $O_2$  ve svalu. Kontrahují se pomalu (tonická).

Bílá vlákna jsou objemnější, obsahují méně mitochondrií, rozsáhlejší sarkoplazmatické retikulum, méně glykogenu a myoglobinu, tenký Z proužek a kontrahují se rychleji (fazická).

Intermediární vlákna představují přechod mezi oběma předchozími typy. Ve většině savčích svalů se vyskytuje směs všech typů vláken.

Svalové vlákno je obaleno **endomyziem**. To je důležité pro výměnu metabolitů mezi svalovým vláknem a kapilárami a pro tok iontů během excitace. Odpovídá bazální lamině. Svazky vláken obaluje vazivové **perimyziem** a na povrchu je rovněž vazivové **epimyziem**. Na konci svalu je **junkční oblast**, kde se vazivo endo-, peri- i epimyziem stává stále hustějším a pokračuje jako šlacha (tendo). Svalová vlákna mohou vybíhat do špičky nebo končit ploše.

Připojení k mezibuněčné hmotě vaziva je velice důležité pro funkci svalů. Umožňuje přenos pohybu na kostru. Genetické poruchy tohoto systému se projevují jako muskulární dystrofie, onemocnění s atrofií kosterního svalstva, které vede až k úmrtí.

## Srdeční sval

Srdeční sval je tvořen buňkami - **kardiomyocyty**, které jsou také příčně pruhované. Jsou asi 15  $\mu$ m široké a 85 až 100  $\mu$ m dlouhé. Každá svalová buňka obsahuje jedno až dvě centrálně uložená jádra. Buňky jsou spolu spojeny spojovacími komplexy nazývanými **interkalární disky**. Je to schodovitá struktura, kterou tvoří tři hlavní typy

spojení - fascia (**zonula**) adhaerens, macula adhaerens a nexus. Nexus umožňuje přenos vzruchu po srdeční svalovině. Struktura a funkce kontraktilních proteinů je totožná s kosterním svalem. Myofilamenta difúzně vyplňují celou cytoplazmu buněk a nevytvářejí svazky. Sarkoplazmatické retikulum a T tubuly se liší od kosterního svalu. Systém T tubulů je rozsáhlejší a T tubuly jsou mnohem širší. Sarkoplazmatické retikulum nevytváří cisternae terminales, a tím ani triády. Tubuly se pouze knoflíkovitě rozšiřují a nasedají na T tubulus (**diády**), na opačné straně chybí odpovídající rozšíření sarkoplazmatického retikula. Srdeční sval obsahuje velmi hojně mitochondrie, tvoří až 40% cytoplazmatického objemu. Časté jsou i kapénky lipidů a glykogen. Přítomná jsou i granula lipofuscinu lyzosomálního původu.

**Převodní systém** je tvořen uzlem sinoatriálním (Keith - Flackův, nodus sinuatrialis), uzlem atrioventrikulárním (Aschoff - Tawarův, nodus atrioventricularis), svazkem atrioventrikulárním (Hisův, fasciculus atrioventricularis), který se větví na crus dextrum et sinistrum, vybíhající v Purkyňova vlákna (myocyti cardiaci atypici).

Specializované kardiomyocyty v uzlech jsou zřetelně menší, naopak distální část převodního systému v oblasti komor je tvořena buňkami **Purkyňových vláken**, které jsou objemnější než normální kardiomyocyty. Buňky jsou bohaté na sarkoplazmu, myofilamenta vytvářejí svazky uložené řídce na periferii buněk. V buňkách je hojný glykogen. T-tubuly chybějí, nejsou vytvořeny interkalární disky a spojení jsou realizována pomocí nexů a interdigitací. Lamina basalis kolem Purkyňových vláken chybí.

## Hladká svalová tkáň

Buňky hladkého svalu jsou vřetenovité, různě dlouhé od 20  $\mu\text{m}$  až po 0,5 mm. Nejmenší se nacházejí v cévách, největší jsou v těhotné děloze. Jádro je uloženo uprostřed buňky, na pólech jádra jsou soustředěny buněčné orgány - Golgiho komplex, GER, mitochondrie a volné ribosomy. Zbytek cytoplazmy je vyplněn myofilamenty.

**Kontrakce svalová** v hladkém svalu se liší od kontrakce ve svalu příčně pruhovaném, i když je také založena na reakci mezi aktinem a myosinem. Filamenta nejsou pravidelně uspořádána do sarkomer. Myofibrily probíhají šikmo přes buňku a vytvářejí síť. Kromě tenkých a tlustých myofilament se v hladkém svalu nacházejí i **intermediární filamenta** 10 nm tlustá, obsahující **dezmin**. Probíhají napříč cytoplazmou a zastávají funkci cytoskeletu, vážou myofilamenta. V buňkách se nacházejí tzv. **denzní tělíska**. Buď jsou volně v cytoplazmě nebo vázaná na sarkoplazmu. Obsahují  $\alpha$ -aktinin a jsou tak podobná Z liniím pruhovaných svalů. Kontrakce v hladkých svalových buňkách může být spontánní, vlivem napínání svalových buněk, nebo ovlivňovaná jak adrenergními tak cholinergními nervovými zakončeními nebo různými hormony. Hladké svalové buňky produkují také kolagen, obvykle III typu, elastin a proteoglykany (jako fibroblasty).

## 2.4 Nervová tkáň

Základní stavební a funkční jednotkou nervového systému je **neuron**, buňka uzpůsobená k vedení vzruchu. Je zpravidla opatřena dlouhými rozvětvenými výběžky, které vytvářejí **nervová vlákna**. Specializované buněčné spojení mezi dvěma neurony uzpůsobené k přenosu vzruchu se označují jako **synapse**. **Neuroglie** jsou buňky (**glie**) sloužící k mechanické, homeostatické a metabolické podpoře neuronů. Aktivně se podílejí na jejich funkci a zajišťují jejich ochranu.

**Centrální nervový systém** je tvořen mozkem a míchou, jež jsou složeny z **šedé** a **bílé hmoty** a obsahují ve svém středu **centrální dutiny**, jež připomínají jejich původ z neurální trubice. **Šedá hmota** je nervová tkáň, jejíž podstatnou složkou jsou těla neuronů. V mozku vytváří povrchovou **koru (cortex)** či v hloubi uložená **jádra (nuclei)**. **Bílá hmota** obsahuje především nervová vlákna, sdružující se ve svazky - **nervové dráhy** a neuroglii.

**Periferní nervový systém**: nervová tkáň dislokovaná mimo mozek a míchu. Skládá se ze svazků nervových vláken - **nervů** a malých agregátů nervových buněk, zvaných **ganglia**.

**Neurony** se v principu skládají ze tří snadno rozlišitelných částí: z těla obsahujícího jádro, zvaného **perikaryon**, z krátkých, bohatě větvených výběžků (**dendritů**), specializovaných na příjem podnětů a z jediného **axonu (neuritu)**, který slouží k převodu vzruchu na jiné buňky. Distální část axonu je zpravidla zakončena trsem **zakončení** vytvářejících **terminální rozvětvení** (arborizaci). Tvar a velikost neuronů i jejich výběžků je extrémně variabilní. Některé z nich patří rozměrem 150  $\mu\text{m}$  k největším buňkám v těle, jiné dosáhnou stěží velikosti malého lymfocytu. Podle počtu výběžků dělíme neurony na **multipolární**, **bipolární** a **pseudounipolární**. Tyto poslední vznikají z buněk bipolárních, splnutím dendritu a neuritu na krátkou vzdálenost od perikarya. Z hlediska funkce pak **motoneurony** ovládají efektorové orgány, jako jsou svalová vlákna či sekreční jednotky žláz, **senzorické neurony** jsou specializovány na přijímání stimulů z okolí i z vlastních tkání organismu a **interneurony** vytvářejí více či méně složitá integrační spojení v podobě řetězců, okruhů a neuronových sítí.

**Perikaryon čili soma** neuronu obsahuje jádro s přilehlou cytoplazmou. Je schopno přijímat vzruchy cestou zakončení jiných neuronů. Perikaryon obsahuje zpravidla velké, euchromatické **jádro** se zřetelným denzním nukleolem, svědčící o vysoké transkripční aktivitě. Bohatě vyvinuté **granulární endoplazmatické retikulum**, které ve světelném mikroskopu vytváří v cytoplasmě skvrny **Nisslovy (tigroidní) substance**, Golgiho komplex, četné mitochondrie, neurofilamenta a inkluse pigmentových granul. Černý **melanin** je konstitutivní součástí neuronů některých mozkových jader, hnědý **lipofuscin** zbývá po strávení opotřebovaných materiálů buňky vlastními lyzosomy.

Bohatě rozvětvené výběžky **dendritů**, sloužící k vedení vzruchu směrem k perikaryu (centripetálně), zvětšují receptivní oblast neuronu. Na některých neuronech tak může končit na 200 000 zakončení. Plazmatická membrána dendritů bývá nepravidelně zjevena ostnatými výběžky. S výjimkou Golgiho komplexu obsahuje cytoplazma dendritů komponenty shodné s cytoplazmou perikarya.

**Axon** je uzpůsoben k vedení vzruchu směrem od perikarya (centrifugálně), u člověka až na vzdálenost 100 cm. Vybíhá obvykle z těla neuronu kuželovitým iniciálním segmentem zvaným **axonální konus**, který obsahuje rovnoběžné svazky podélně probíhajících mikrotubulů. Axon, narozdíl od dendritů, má v celém průběhu stejný průměr a neobsahuje granulární endoplazmatické retikulum.

Vzájemné spojení mezi neurony, jehož funkcí je především převedení nervového vzruchu z neuronu na efektorovou buňku či na další neuron, umožňuje **specializované buněčné spojení - synapse**.

Chemická synapse převádí vzruch pomocí **molekul** specifických látek zvaných **mediátory** či **neurotransmitery**. Synapse nejčastěji převádí vzruch z axonu na dendrit (**s. axodendritická**) nebo na perikaryon (**s. axosomatická**). Existují však i synapse **dendrodendritické** nebo **axoaxonální**. Tvar synapse může být různý. Zakončení axonu vytváří kuželovité, košičkovité či klubičkovité rozšíření - **boutons terminaux**. Každá synapse se skládá z:

- cytoplazmatické membrány axonu, zvané **presynaptická membrána**
- úzké štěrbiny (20-30 nm) extracelulárního prostoru (**synaptická štěrbinina**)
- cytoplazmatické membrány dendritu, těla či axonu následné buňky.

Axoplazma synapse obsahuje mitochondrie a velké množství **synaptických váčků** (20-150 nm), obsahujících neurotransmitter, kterým bývá nejčastěji **acetylcholin**. Jiné synapse používají k přenosu vzruchu **noradrenalin**, serotonin, glycin, kys. gamaaminomáselnou (GABA), endorfiny, enkefaliny a řadu jiných substancí. Přechod mezi nervovou a endokrinní regulací představují tzv. **neurosekretorické neurony**, produkující např. oxytocin, vasopresin. Mediátory jsou z váčků uvolňovány do synaptické štěrbině exocytózou.

## Neuroglie

Morfologicky rozeznáváme čtyři typy gliových buněk:

**astrocyty** a **oligodendrocyty** (zvané souhrnně **makroglie**), **buňky ependymové** a **mikroglie**.

Astrocyty jsou opatřeny množstvím dlouhých výběžků, které nejsou určeny k vedení vzruchu, a proto nevytvářejí synapse. Často končí terminálně rozšířenými pedikly, vytvářejícími na povrchu CNS a všech cév, které centrální nervový systém vyživují, souvislou **membrana limitans glialis externa**, resp. **perivascularis**. V šedé hmotě nalézáme astrocyty s výběžky kratšími, silnějšími a bohatě větvenými, tzv. **astrocyty plazmatické**. V bílé hmotě jsou výběžky astrocytů stlačeny mezi nervová vlákna a v jejich cytoplasmě je množství intermediárních filament. Proto je nazýváme **astrocyty fibrilárními**.

**Oligodendrocyty** vytvářejí v nervové tkáni obaly nervových vláken. Buňky oligodendroglie jsou ve srovnání s astrocyty podstatně menší, stejně tak i jejich **tmavě se barvící jádra**. Oligodendrocyty do sebe zaujímají jedno či několik nervových vláken, která si, seřazeny podél jejich průběhu, postupně předávají. V období fetálním a perinatálním vytvářejí kolem většiny vláken **myelinovou pochvu**. Buňky s analogickou funkcí v periferním nervovém systému označujeme jako **buňky Schwannovy**.

**Mikroglie** mají krátké výběžky, pokryté ostnatými výrůstky a tmavá **protáhlá jádra**, která umožňují jejich rozpoznání i v preparátech barvených hematoxylin-eosinem. Mikroglie je schopná fagocytosy a plní v CNS funkci odklizecí a pravděpodobně i imunitní.

**Ependymové buňky** vytvářejí souvislou výstelku dutin CNS, která je pozůstatkem neuroepitelu neurální trubice. Jsou takto v přímém kontaktu s mozkomíšním mokem (**liquor cerebrospinalis**), jehož proudění podporují kmitáním **kinocilií** umístěných na volném povrchu. Některé z buněk ependymu vysílají dlouhý výběžek do přilehlé nervové tkáně. Takové buňky, zvané **tanocyty**, se vyskytují především na spodině třetí mozkové komory v blízkosti hypofýzy a pravděpodobně přenášejí chemické impulzy z likvoru na buňky regulačních systémů. **Gliové buňky hrají klíčovou roli v udržování homeostázy extracelulárního prostoru nervové tkáně a zásadně se podílejí na její funkci.**

Jako **nervové vlákno** označujeme axon opatřený speciálními obaly ektodermového původu. Svazky nervových vláken v centrálním nervovém systému vytvářejí **nervové dráhy** a jejich obaly jsou tvořeny oligodendroglíí. V periferním nervovém systému pak svazky nervových vláken konstituují periferní nervy a obaly vláken tvoří buňky Schwannovy. Obalové buňky vytvářejí kolem axonů koncentrické vrstvy plochých cytoplazmatických výběžků - bělavou myelinovou pochvu. Vlákná tenčího kalibru myelinovou pochvu postrádají. Myelinizace začíná zanořováním axonů do těl obalových buněk rozložených podél jeho průběhu. Po úplném jejich zanoření vytváří dovnitř vchlípená plazmalemma kolem axonu těsné pouzdro, přecházející duplikaturou, zvanou mezaxon, do cytoplazmatické membrány povrchu obalové buňky. Rotace vede k postupnému nabalování mezaxonu na osově vlákno, čímž je vytvářena koncentricky uspořádaná myelinová pochva. **Myelin** tedy **sestává z vrstev modifikovaných cytoplazmatických membrán obalových buněk** (tj. oligodendrocytů či buněk Schwannových). V průběhu nervového vlákna je myelinová pochva přerušována Ranvierovými zářezy. Úsek vlákna mezi dvěma Ranvierovými zářezy pak označujeme jako internodium. Světelným mikroskopem lze navíc v průběhu myelinové pochvy pozorovat nepravidelně roztroušená šipovitá projasnění s hroty ležícími v ose vlákna. Jsou to tzv. Schmidt - Lantermanovy zářezy, podmíněné přítomností tunelů vyplněných cytoplazmou, jež vznikly během koncentrického vrstvení myelinové pochvy. Tyto tunely přímo spojují vnitřní vrstvy pochvy s cytoplazmou mateřských obalových buněk. Na rozdíl od periferních buněk Schwannových se jeden oligodendrocyt může podílet svými výběžky na tvorbě myelinové pochvy několika sousedních vláken.

## Periferní nervová zakončení

### *Zakončení afferentních nervů*

#### Volná nervová zakončení

jsou rozšířena v kůži, sliznicích a velmi četná jsou v rohovce. Představují je nervová vlákna, která pronikají bazální membránou, ještě ve vazivu ztrácejí myelinové pochvy i pochvy ze Schwannových buněk a v bazálních vrstvách epitelu se bohatě větví na povrchu epitelových buněk. Některá z těchto vláken (již ve vazivu) postrádají myelinové pochvy. I když někteří autoři se domnívají, že tato zakončení zprostředkovávají pocit tepla, chladu a bolesti, jiní tvrdí, že velmi pravděpodobně mohou zprostředkovávat i jiné pocity.

V kůži tlustého typu (na palma manus a planta pedis) se v bazální vrstvě setkáváme s **Merkelovými buňkami**. Při bázi těchto buněk bývá diskovitě rozšířené nervové vlákénko. Tyto buňky jsou zahrnovány k mechanoreceptorům.

#### Opouzdřená nervová zakončení

Tento typ nervových zakončení, zpravidla ve vazivu kůže (nebo řídkěji ve vazivových septech v útrokách), nás informuje o pocitu tlaku nebo dotyku. Tělíska, která tvoří, jsou obvykle nazývána dle autorů, kteří je prvně popsali. Mezi největší patří **Vater-Pacciniho tělíska**. Dosahují velikost 2-4 mm a jsou též označována jako lamelózní tělíska. Tělísko je tvořeno asi 20-60 koncentricky vrstvenými lamelami (pozměněné buňky perineuria), centrálně leží pozměněné Schwannovy buňky, mezi nimiž se rozvětluje nervové vlákno a tvoří terminální zakončení. V podélném průřezu je toto tělísko zpravidla elipsoidní, v příčném okrouhlé. Nervové vlákno při vstupu do tělíska je ještě obaleno i myelinovou pochvou, ale brzy ji ztrácí. Tato nervová tělíska jsou považována za receptory tlaku a vibrací. Jiným typem jsou **Meissnerova tělíska**. Jsou mnohem menší než předešlá (40-150  $\mu\text{m}$ ). Jsou velmi četná ve vazivových papilách kůže bříšek prstů, ale i na dlaních a chodidlech, sporadičtěji jsou na četných jiných místech. Jsou rovněž oválná, avšak nemají koncentrickou stavbu. Schwannovy pozměněné buňky opět tvoří lamely, které jsou však uloženy kolmo k dlouhé ose tělíska a mezi nimi se bohatě větví nervové vlákno spirálně probíhající a tvořící zakončení. Nervová vlákna, při vstupu do tělísek, ztrácejí myelinovou pochvu. Celé tělísko je obklopeno vazivovým pouzdem. Meissnerova tělíska jsou považována za mechanoreceptory.

Další typ opouzdřených nervových tělísek je označován jako **telíska Krauseho**. Jedná se o nenápadné, poměrně drobné útvary. Při vstupu do tělíska nervové vlákno opět ztrácí myelinovou pochvu a uvnitř se bohatě stáčí a větví, tvoří smyčky a zduřeniny. Tato tělíska se nejčastěji vyskytují ve vazivu spojivky a sliznic. Bývala zařazována k chladovým receptorům, spíše však jsou dalším typem mechanoreceptorů.

Posledním běžným typem opouzdřených tělísek, u člověka, jsou **Ruffiniho tělíska**, nalézána v podkoží či podslizničním vazivu, při kloubních pouzdech a jinde. Představují je bohatě členěné větvičky nervového vlákna s knoflíkovitými zduřeninami, nejčastěji rozložené mezi výběžky fibrocytů. Celý útvar je opouzdřen několika málo lamelami. Je asi 0,25-1,5 mm velký. Tato tělíska jsou rovněž považována za mechanoreceptory.



## Proprioceptory

Proprioceptory, reprezentované hlavně šlachovými a svalovými vřetenky, informují CNS o změnách pohybu, svalovém napětí a poloze těla. Patří sem **Golgiho šlachové vřetenko**. Nalézáme je na šlachách, v těsné blízkosti spojení šlachy se svalem. Jak napovídá název, mají vřetenovitý tvar. Několik svazků kolagenních vláken (součástí šlachy) opřádají terminální, kyjovitě rozšířená, nervová vlákna. Celý útvar je obalen vazivovým pouzdrém. Před vstupem tímto pouzdrém nervová vlákna ztrácejí pochvu ze Schwannových buněk. Šlachová vřetenka registrují napětí šlachy a při nadměrné kontrakci inhibují motorické neurony.

Druhým typem jsou **nervosvalová vřetenka**. Mají podobnou, ale složitější stavbu. Jsou asi 1,5 mm dlouhá, zpravidla lokalizovaná na příčně pruhovaném svalu v blízkosti jeho přechodu do šlachy. Nervosvalové vřetenko je obaleno vazivovým pouzdrém a vedle 2-20 modifikovaných svalových vláken a nervových vláken a jejich zakončení, je jeho prostor vyplněn tekutinou. Modifikovaná svalová vlákna bývají nazývána intrafuzální a na každém intrafuzálním vlákně můžeme odlišit jeden ekvatoriální a dva polární úseky. V ekvatoriálním úseku ztrácejí svalová vlákna příčně pruhování a jsou zde nakupena jádra. V polárních úsecích je jader méně, jsou zde naopak četnější myofibrily. K nervosvalovému vřetenku přichází jedno silnější, myelinizované, senzorycké vlákno, při vstupu ztrácí myelinovou pochvu, a toto vlákno se bohatě rozvětjuje a obtáčí okolo jádrového vaku (anuluspirální zakončení). Do nervosvalového vřetenka vstupuje též jedno nebo více slabších nervových vláken. Tato vlákna se okolíkovitě rozvětvují na polárních částech intrafuzálních vláken a tvoří zde sekundární senzorycká zakončení. Konečně, na polárním úseku každého intrafuzálního vlákna je ještě motorické zakončení z drobných míšních gama motorických neuronů. Nervosvalová vřetenka tedy kontrolují napětí svalových vláken.

## Periferní nerv

Nervová vlákna vystupující z, či vstupující do centrálního nervového systému jsou spojena ve svazky vyššího řádu - **nervy**, opatřené vazivovými obaly. Vnější obal z tuhého fibrozního vaziva - epineurium v sobě zpravidla zaujímá několik menších svazků, obalených samostatně perineuriem z plochých vazivových buněk. Teprve uvnitř perineuriálních tunelů leží vlastní nervová vlákna v obalech Schwannových buněk, měkce obklopena jemným předivem retikulárních vláken endoneuria. Nervy spojují CNS s periferními senzoryckými a efektorovými orgány.

## Mícha

Šedá hmota je v míše lokalizována uprostřed. V centru probíhá centrální kanál míšní vystlaný ependymovými buňkami. Šedá hmota tvoří přední (motorické) a zadní (asociační oblast) rohy míšní. Mezi nimi nacházíme v některých částech míchy ještě laterální – postranní rohy, kde jsou uloženy neurony autonomních drah. Přední rohy míšní obsahují multipolární motoneurony dosahující až 120 um. V zadních rozích nacházíme interneurony (malé multipolární neurony). Neurony senzitivních drah (pseudounipolární neurony) nejsou uloženy přímo v míše, ale ve spinálních gangliích.

## Ganglia kraniospinální

jsou zapojena v průběhu zadních, senzitivních kořenů míšních a senzitivních komponent některých hlavových nervů, které jsou tvořeny axony jejich pseudounipolárních buněk. Funkce těchto neuronů je jediná - zprostředkovat spojení mezi periferními receptory a CNS, tedy primární aferenci. Tomu je podřízen i jejich tvar. Jediný výběžek pseudounipolárního neuronu tvaru **T** je tvořen axonem, jehož periferně směřující větev je zakončena dendritickou arborizací. Vzruch tak neprochází tělem neuronu. Výjimku tvoří ganglia n. statoacusticus, jejichž neurony jsou bipolární. Kraniospinální ganglia obsahují zpravidla silný centrální svazek vláken, na jehož periferii leží perikarya gangliových buněk, často se zřetelným odstupem axonu a pravidelně uspořádanými satelitními buňkami. V cytoplazmě se hojně vyskytují depozita lipofuscinu.

## Kůra mozková

U člověka nacházíme tři typy kůry:

- fylogeneticky starší allocortex (paleo- a archipallium),
- isocortex (s. neocortex) či neopallium a
- kora mozečku (cortex cerebelli)

## Allocortex

je součástí limbického (septohippocampového) systému, majícího centrální postavení v emocionální složce chování, intuitivním rozhodování i jako zdroj pomalé rytmické (théta) aktivity mozku. Allocortex obalující pes hippocampi má tři vrstvy: povrchovou *lamina zonalis s. molecularis*, která je vrstvou **asociační**. Střední *stratum pyramidale* je vrstvou **eferentační** s buňkami průřezu rovnoramenného trojúhelníku s bází obrácenou k bílé hmotě (Ammonovy pyramidy). **Aferentační lamina multiformis** obsahuje malé asociační oválné a hvězdicovité neurony, vysílající, podobně jako Martinottiho buňky, své axony do stratum moleculare.

## Isocortex

je podstatně složitější, ve fylogeneze se vyvíjí zmnožením korových vrstev do konečného počtu šesti. Mezi lamina zonalis a pyramidalis se objevuje převážně asociační lamina granularis externa a eferentační lamina pyramidalis se zdvojuje, vytvářejíc lamina ganglionaris. Mezi obě eferentační vrstvy se vmezeří aferentační lamina granularis interna. Pořadí od povrchu do hloubky je pak následující

Lamina zonalis - 2. asociační

l. granularis externa - 1. asociační

l. pyramidalis - 2. eferentační

l. granularis interna - 2. aferentační

l. ganglionaris - 1. eferentační s obrovskými pyramidami Betzovými a konečně

l. multiformis - 1. aferentační

## Cortex cerebelli

Podobně jako allocortex se skládá ze tří vrstev:

Asociační *stratum cinereum s. moleculare* obsahující interneurony - buňky košíčkové

eferentační *stratum gangliosum* s buňkami Purkyňovými

eferentační *stratum granulosum* s nakupenými malíčkými těly buněk granulárních, které vytvářejí kulovité shluky (tzv. glomeruli cerebellares), propojených asociačními neurony II. Golgiho typu.

**Aferentní vlákna** vystupující z bílé hmoty buď synapticky končí na tělech buněk Purkyňových (tzv. *vlákna šplhavá*) či jako *vlákna mechová* se napojují na kratičké dendrity buněk granulárních. Jejich axony tvaru **T** pak předávají vzruchy parohovitým dendritům Purkyňových buněk buď přímo, nebo využívají prostřednictví košíčkových interneuronů stratum cinereum.

## EMBRYOLOGIE

**Zygota** je prvá buňka nového lidského individua, která vznikne oplozením vejce spermií. Počáteční dělení zygoty (3-4 replikační cykly), které se označuje jako rýhování, dělí její cytoplazmu do stále se zmenšujících dceřiných buněk, zvaných **blastomery**. Rýhováním vzniká útvar nazývaný **morula**. Má podobu solidní koule, složené z 16 (=2<sup>4</sup>) blastomer. Její velikost se prakticky neliší od zygoty, neboť rýhování probíhá v prostoru vymezeném zónou pellucida. Kontrakcemi hladké svaloviny vejcovodu je oplozené vejce unášeno do dutiny děložní. Stadia moruly je dosaženo 3. den po oplození, kdy se zárodek nalézá při vnitřním, uterinním ústí vejcovodu. V tomto stadiu se morula skládá z centrální skupiny buněk, nazývané vnitřní buněčná masa, ze které vznikne vlastní embryo, a z periferní zevní buněčné masy - základu budoucí placenty.

Se vstupem moruly do dutiny děložní dochází ke změně permeability zónou pellucida a tekutina obsažená v cavum uteri začne prolínat do mezibuněčných prostor vnitřní buněčné masy. Zvětšující se mezibuněčné prostory splývají a nakonec vytvoří dutinu jedinou, zvanou blastocoele. Morula se tím mění v blastocystu. Buňky vnitřní buněčné masy, soustředěné na jednom z pólů blastocysty, pak nazýváme **embryoblast** a zevní buněčnou masu **trofoblast**.

Dalších 48 hodin leží blastocysta volně na povrchu děložní sliznice, plující v sekretu děložních žláz, jenž zajišťuje její výživu (**histiotrofe**). V průběhu 5. dne mizí zóna pellucida a 6. den se blastocysta embryonálním pólem (tj. tím, na kterém je umístěn embryoblast) fixuje k epitelu endometria. Přilehlé buňky trofoblastu počínají pronikat mezi epitelové buňky děložní sliznice zahajující proces zanoření blastocysty do endometria - **implantaci**. Eroze endometria je uskutečňována působením proteolytických enzymů trofoblastu. Implantaci je třeba chápat jako vzájemnou interakci trofoblastu a endometria. Abnormální zygoty, nesoucí chromosomové aberace a letální bodové mutace, se většinou neimplantují a zaniknou ještě před obvyklým nástupem menstruační fáze.

V druhém týdnu se embryoblast diferencuje na **epiblast**, ležící na dně amniotické dutiny, a pod ním uložený **hypoblast**, který je stropem primárního žloutkového váčku. Zárodek má v té době vzhled dvojvrstevného terčíku.

Rozhodující událostí třetího týdne vývoje je přeměna dvouvrstevného (bilaminárního) zárodečného terčíku v blastoderm trilaminární, sestávající ze tří zárodečných listů: **ektodermu**, **mezodermu** a **endodermu**. Proces, který vede k jejich vzniku nazýváme **gastrulací**.

Na počátku gastrulace vypadá zárodečný terčík jako podlouhlá dvouvrstevná placička, spleená z epiblastu a hypoblastu. Epiblast je tvořen vyššími cylindrickými buňkami, zatímco buňky hypoblastu jsou podstatně nižší, s výjimkou ohraničené skupiny cylindrických elementů v přední, budoucí hlavové části blastodermu, vytvářející sférické ztlustění hypoblastu - **prochordální ploténku**. Gastrulace počíná pohybem epiblastických buněk, který vějířovitě směřuje z předního a postranního obvodu ke střední osově části zárodečného terčíku. V důsledku toho se v tomto místě formuje podélný val - **primitivní proužek**, zakončený vpředu okrouhlým návalem zvaným **primitivní (Hensenův) uzlem**. Primitivní proužek je hlavním morfogenetickým centrem, v jehož ose migrující a intenzivně proliferující buňky epiblastu se zanořují do štěrbin mezi epi- a hypoblastem, aby daly vznik dvěma zárodečným listům **mezodermu** a **endodermu**. Epiblast, pod který se oba listy zasunují budeme nazývat **ektoderm**. Tímto pochodem nově vzniká zárodečný terčík, složený ze tří vrstev majících původ v epiblastu, zatímco tkáň odvozená od hypoblastu se uplatní pouze při formaci orgánů extraembryonálních.

Zanořování souvislé epitelové vrstvy epiblastu směrem do nitra blastodermu (tzv. **invaginace**) zanechá na primitivním proužku stopu v podobě **primitivní brázdíčky**, prohlubující v Hensenově uzlu **primitivní jamku**. Invaginované buňky cestují po spodní ploše ektodermu kupředu a do stran a záhy se na obvodu propojí s elementy extraembryonálního mezodermu. Je třeba zdůraznit, že mezoderm nemá na tomto stadiu charakter souvislého epitelového listu, takže bychom jej podle histologické stavby měli správně označovat jako **(primární) mezenchym**. Proud mezodermových buněk se vpředu postaví do cesty prochordální ploténky, pevně fixovaná k epiblastu v místě příštího rozhraní mezi ektodermem ústní dutiny a endodermem hltnu - **membrana oropharyngea**. Buňky ji obejdou z obou stran a vpředu se opět spojí v **kardiogenní zónu** - budoucí základ srdce. Jiné z migrujících buněk vytlačují původní hypoblast, aby jej nahradily opět souvislou vrstvou zvanou **intraembryonální endoderm**.

**Mateřskou tkáň všech tří zárodečných listů je tedy epiblast.**

Buňky, které se zanořují v primitivní jamce, migrují pod ektodermem přímo vpřed až k prochordální ploténce, formující tubulární osovou strukturu - **hlavový výběžek notochordu**. Ten, spolu s mezodermem koncem 17. dne kompletně oddělí ektoderm od endodermu s výjimkou zmíněné **membrana oropharyngea** a na zadním konci primitivního proužku analogicky vytvořená **membrana cloacalis**. Membrana cloacalis bude na aborálním konci

trávicí trubice plnit obdobnou funkci jako membrana oropharyngea, oddělující dočasně ektodermový základ konečníku od endodermu zadního střeva. V místě obou membrán zůstává ektoderm s endodermem pevně spojen.

Interakce buněčné populace notochordu s přilehlým ektodermem vyvolá polyklonální determinaci ektodermu, nazývanou **neurální indukce**. Determinované buňky ektodermu nazýváme souhrnně **neuroepitel**. Neuroepitelové buňky vytvářejí kraniálně od Hensenova uzlu ztlustělou **neurální ploténku** s mírně vyduťnými okraji - **neurálními valy**. Neurální valy lemují mělkou **neurální brázdičku**. **Na tomto stadiu je indukci vytvořen pouze základ mozku a celá oblast před Hensenovým uzlem odpovídá příští hlavové krajině**. Výstavba osových struktur embryonálního trupu, tzv. **notogeneza**, je nazad od Hensenova uzlu uskutečňována funkcí systému, zahrnujícího primitivní proužek, oblast ektodermu v okolí Hensenova uzlu a intenzivně proliferující blastém rozšířeného zadního konce chordy. Celý tento komplex můžeme označit jako **kaudální morfogenetický systém**.

Kaudální morfogenetický systém funguje v cyklu, jenž lze popsat takto:

a) V oblasti brázdičky primitivního proužku pokračuje invaginace mitoticky aktivních buněk, plynule vytvářejících mezodermový a endodermový list.

b) Zadní konec chordy (kaudální proliferační centrum) se v ose primitivního proužku podsunuje pod primitivní brázdičku a determinuje ji na neuroepitel. Při svém sestupu mívá mezoderm vytvořený procesem sub a), který se zhušťuje po obou stranách nově vznikajících úseků notochordu v podélné sloupci **paraxiálního mezodermu (somitové plotny)**, ztenčující se do stran v tzv. mezodermové **plotny laterální**.

c) Sestupem kaudálního proliferačního centra je vysunována osová část již existující neurální ploténky směrem vzad, což vede k jejímu prodloužení a současnému zužování oddílů předních. Tento proces významně přispívá ke přeměně neurální ploténky v trubici (k tzv. **neurulaci**).

d) Přítomnost neurálního materiálu přiměje paraxiální mezoderm k segmentaci a vytváření párových kubických útvarů zvaných **somity**. Somity vznikají v předozadním sledu po obou stranách neurální trubice. Tento proces postupně spotřebovává materiál primitivního proužku, který se zkracuje a mizí.

Narušení funkce kaudálního morfogenetického systému má za následek vznik těžkých vývojových vad, které ve více než 99% vedou k zániku plodu. Patří k nim defekty neurální trubice a defekty trupu od úplného chybění dolní části, přes splynutí obou distálních končetin v jeden pahýl (**sirenomelie**), částečné či úplné chybění kosti křížové až k atrézii konečníku. Popsaná skupina vývojových vad trupu je zahrnována pod **syndrom kaudální regrese**.

**Embryonální periodou** označujeme období prenatalní ontogenezy zahrnující 3.-8. týden po oplození. V tomto klíčovém období tvarového vývoje vznikají kombinací buněk zárodečných listů **základy orgánových systémů** a z nich po té **základy orgánů**, a proto je tento časový úsek **kritickou morfogenetickou periodou hrubých strukturálních vývojových vad - tzv. malformací**. Embryonální období končí okolo 56. dne, kdy jsou vytvořeny základy všech orgánů, jimiž je člověk v dospělosti vybaven.

## Celkový vývoj zárodku

Vývoj na úrovni organismu je v tomto období charakterizován čtyřmi fenomény. Jsou to:

**růst**

**segmentace**

**vytváření záhybů**

**organogeneza**

Podkladem růstu zárodku, který se od 3. do 8. týdne zvětší zhruba stokrát (cca 0.3-30 mm), je **buněčná proliferace**, v menší míře pak **vytváření mezibuněčné hmoty buňkami mezenchymu i vznik dutinek a dutin**. Hlavní růstové centrum zárodka představuje zpočátku **kaudální morfogenetický systém**. Z jeho funkce vyplývá, že zárodek roste především do délky.

Základní architektonický plán složení těla ze základních podjednotek - segmentů je vysoce konzervativní způsob, se kterým se ve fylogeneze setkáváme záhy. Tyto přechodné útvary, nazývané v oblasti základu CNS **neuromery** a v oblasti paraxiálního mezodermu **somitomery**, později opět splývají vytvářejíce **morfogenetické systémy jednotlivých orgánů**. Segmentace je ještě zřetelnější v paraxiálním mezodermu, který se v předozadním sledu organizuje v **somitomery** již od počátku 3. týdne. Buňky, původně vytvářející souvislý list, se po obou stranách neurální trubice shlukují kolem center odpovídajících polohou neuromerám. Laterálně, na periferii somitomer, přetrvává souvislé uspořádání mezodermu v podobě **laterální plotny**. Splývající dutinky, které se v ní objeví, rozštěpí posléze plotnu v list **somatický** či **parietální**, příkládající se zespoda k ektodermu a list **splanchnický** či **viscerální**, spojující se s extraembryonálním mezoblastem, kryjícím žloutkový vak. **Somatický a splanchnický mezoderm je mateřskou tkání mezotelu parietálních a viscerálních listů serózních blan** (pleura, peritoneum).

Hranice mezi somitomerami v oblasti hlavy záhy opět mizí a buněčný materiál vytvoří příčně pruhovanou svalovinu kraniofaciální a mezenchym neurokrania (zdrojem mezenchymu v oblasti splachnokrania je neurální lišta). Kaudálně od krajiny okcipitální se somitomery organizují v **somity**. Na rozdíl od somitomer, které představují shluky volných mezenchymových buněk vírovitě se stáječících okolo kondenzačních center, jsou buňky somitů mezi sebou propojeny buněčnými kontakty okolo centrálních dutin, nabývajíce epiteloidního uspořádání. Na konci 5. týdne tak nacházíme 42-44 somitových párů lemujících míšní primordium. Somity jsou útvary dobře viditelné a natolik charakteristické, že jejich počet je na raných stádiích dobrým ukazatelem vývojového stadia, ve kterém se zárodek nachází.

Aktivitou kaudálního morfogenetického a růstem přední části neurální trubice, se zárodek rychle prodlužuje a v souvislosti se somitogenezí nabývá i na šířce. Výsledkem těchto dvou intenzivních růstových procesů je, že zárodek vyvstává nad původní rovinu blastodermu směrem do dutiny amniové, za vzniku dvou transverzálních a dvou podélných záhybů. Prvé dva nacházíme na předním a zadním pólu (**záhyb hlavový a kaudální**), druhé dva (**záhyby laterální**) probíhají v dlouhé ose zárodka. Zatímco embryo se v amniové dutině prudce rozvíjí a roste, kdysi relativně široké propojení se žloutkovým vakem se výrazně zužuje, především v souvislosti s vývojem srdce a jater vepředu a allantoické výchlípkou vzadu. Vzniká tak úzká stopka žloutkového vaku - **ductus vitellinus** - komunikující s dutinou vystlanou endodermem, pasivně sledující expandující ekto- a mezoderm.

Buňky zárodečných listů, které, jak bylo ukázáno, prošly vývojem odlišným v prostoru a čase a vytvářejí izogenetické **lokální buněčné populace**, které se vzájemně ovlivňují v rámci morfogenetických systémů. Výsledkem je polyklonální determinace - indukce, orgánových základů, jejich komponent a tkání se specifickou stavbou a funkcí. **Každý orgán je výsledkem interakce buněk nejméně dvou zárodečných listů, přičemž funkci induktoru zastává především mezenchym.**

# MIKROSKOPICKÁ ANATOMIE

## Všeobecná stavba trávicí trubice

Trávicí trubice, počínaje jícnem a konče rektum, má v zásadě stejné stavební schéma: skládá se ze čtyř vrstev, které v jednotlivých úsecích jeví individuální charakteristické znaky. Jsou to:

- 1) sliznice - **tunica mucosa**,
- 2) podslizniční vazivo - **tela submucosa**,
- 3) zevní svalovina - **tunica muscularis externa** a
- 4) adventicie nebo serosa - **tunica adventitia** či **tunica serosa**.

### Tunica mucosa

- je tvořena třemi vrstvami:

- a) epitelem - **lamina epithelialis**,
- b) slizničním vazivem - **lamina propria mucosae** a
- c) slizniční svalovinou - **lamina muscularis mucosae**

Epitel tvoří souvislou výstelku trávicí trubice. Tvoří bariéru mezi zevním prostředím (t.j. obsahem lumina trávicí trubice) a organismem, a také se funkčně podílí buď na mechanickém či chemickém zpracování nebo na resorpci živin, případně na obou procesech. Charakter epitelu v jednotlivých úsecích je přizpůsoben funkčnímu poslání. Na začátku, od dutiny ústní po jícen, a konci trávicí trubice má epitel ochrannou funkci, a proto zde nacházíme mnohvrstevný dlaždicový epitel slizničního typu (nerohovějící). V žaludku a střevu je přítomen jednovrstevný cylindrický epitel, který má v žaludku ochrannou funkci, proto zde nacházíme buňky produkující hlen, kdežto ve střevu převažuje resorpce. Nejčastější buňky ve střevu, enterocyty, mají tedy kartáčový lem typický pro resorpční epitel. Přesto se i zde vyskytují mucinosní buňky, označované jako pohárkové buňky. Aborálním směrem jich přibývá, a v tlustém střevě již převažují nad resorpčními buňkami, zde označovanými jako colonocyty.

**Slizniční vazivo - lamina propria mucosae** je tvořeno různě mohutnou vrstvou řídkého vaziva, na jehož stavbě se podílejí vazivové buňky a jemná kolagenní a retikulární vlákna. Najdeme zde i buňky hladkého svalu, které jsou odštěpeny z lamina muscularis mucosae. Toto vazivo nese cévy a nervová vlákna. Lamina propria mucosae v různých oddílech trávicí trubice obsahuje také velmi variabilní množství lymfoidní tkáně. V některých úsecích jsou to jen lymfoidní infiltrace, jinde jsou to solitární lymfatické folikuly, místy však se objevují i větší nakupení lymfatické tkáně, které z lamina propria pronikají přes muscularis mucosae až do tela submucosa.

**Sliznice v žaludku** obsahuje žlázy lišící se podle lokalizace. V kardií a pyloru jsou to mucinózní žlázy produkující hlen, ve fundu a těle glandulae gastricae propriae s hlavními a krycími buňkami. **Hlavní buňky** produkují pepsinogen, hlavní trávicí enzym žaludeční šťávy, kdežto **krycí buňky** tvoří kyselinu solnou (HCl). Výběžky slizničního vaziva v **tenkém střevě** se označují jako klky. Slizničním žlázkám se zde říká Lieberkühnovy krypty.

**Slizniční svalovina - lamina muscularis mucosa** tvoří třetí a poslední vrstvu sliznice. Na její stavbě se podílejí téměř jen buňky hladkého svalu. I když je tato lamina velmi tenká, je obvykle rozdělena do dvou vrstviček: vnitřní, kde snopce buněk hladkého svalu probíhají cirkulárně a zevní, kde jejich průběh je longitudinální.

### Podslizniční vazivo - tela submucosa

Druhá hlavní vrstva trávicí trubice je tvořena opět vazivem, které je méně bohaté na buňky než lamina propria mucosae. V tomto vazivu se větví větší cévy, jejichž slabší větve pronikají přes lamina muscularis do lamina propria mucosae. Ve dvou oddílech trávicí trubice do podslizničního vaziva rovněž pronikají z lamina propria mucosae žlázy: je to počáteční část duodena (až k papilla duodeni major) a počátek a konec jícnu. Konečně se v tela submucosa rozprostírají bohaté nervové pleteně, včetně drobných parasympatických ganglií - **plexus submucosus (Meissneri)**.

Tato vrstva v tenkém střevu vytváří zvětšení povrchu označované jako plicae circulares.

### Tunica muscularis (externa) - zevní svalová vrstva.

Třetí hlavní vrstva trávicí trubice je tvořena svalovinou. Podobně jako lamina muscularis mucosae je i tato svalová část stěny tvořena dvěma vrstvami. Vnitřní je opět orientována cirkulárně, zevní longitudinálně. V převážné části rozsahu trávicí trubice se na jejich stavbě podílí hladká svalovina. Pouze v horní třetině jícnu a z části v jeho střední třetině je hladké svalstvo nahrazeno snopci příčně pruhovaného svalu. Na tlustém střevu je podélně orientovaná vrstva hladkého svalstva podstatně redukována; dobře je vytvořena jen ve třech, od sebe rovnoměrně na obvodu střeva vzdálených pruzích, které probíhají longitudinálně. Nazýváme je **taeniae coli**. Mezi nimi je vrstva longitudinálně orientované svaloviny silně redukována, místy prakticky chybí. Mezi cirkulárně a longitudinálně probíhajícími vrstvami svaloviny jsou uloženy nervové pleteně a vegetativní nervová ganglia - **plexus myentericus (Auerbach)**. Tento plexus má obdobnou stavbu jako plexus submucosus (Meissneri). Svou činností ovlivňuje hlavně aktivitu svalstva a cév. Vedle této parasympatické inervace se na inervaci trávicí trubice podílejí i nervová vlákna sympatiku. Jejich ganglia však leží mimo trávicí trubici.

### Tunica serosa a tunica adventicia

Čtvrtou a nejzevnější vrstvu tvoří na převážné části trávicí trubice seróza -**tunica serosa**, na menší části - hlavně na jícnu a u konečné části tlustého střeva (část recta a anus) adventicie - **tunica adventitia**. Tyto vrstvy jsou tvořeny řídkým vazivem. Hlavní rozdíl mezi serozou a adventicií spočívá v tom, že seróza tvoří tenký vazivový povlak na orgánech uložených v peritoneální dutině a na zevní ploše je kryta tenkým, jednovrstevným, dlaždicovým epitelem - **mezotelem**, zatímco adventicie připojuje orgány, které obklopuje, k dalším tkáním dutiny hrudní a dna pánevního.

## Pohlavní systém ženský

Ženský pohlavní systém zahrnuje pohlavní orgány vnitřní (ovarium, tuba uterina, uterus, vagina) a zevní.

### Vaječník – ovarium

V ovariu se produkují zralé pohlavní buňky - oocyty. Epitelové (folikulární) i vazivové buňky ovaria, které obklopují vyvíjející se oocyty, mají schopnost produkovat pohlavní hormony.

Ovarium má vejčitý tvar. Na histologickém řezu je lze rozdělit ve tři navzájem neostře ohraničené části:

**branka = hilus ovarii**

**dřeň = medulla ovarii = zona vasculosa**

**kůra = cortex ovarii = zona corticalis**

Duplikaturou peritonea - **mezovariem** - je ovarium zavěšeno na ligamentum latum uteri. Mezovariem jsou do **hilu** ovaria přiváděny cévy a nervy, které se větví v centrální části ovaria - v zona vasculosa, která je tvořena řídkým vazivem.

**Zona corticalis** obsahuje ovariální folikuly na různém stadiu diferenciaci. Folikuly jsou uloženy ve vazivovém stromatu z fibroblastů vřetenitého tvaru, které mají schopnost specificky reagovat na hormonální impulzy. Směrem k povrchu ovaria se vazivové stroma zahušťuje v tenkou, neostře ohraničenou vrstvu - **tunica albuginea**. V kůře ovaria jsou přítomny primordiální ovariální folikuly, které během reprodukčního období života ženy v periodických cyklech postupně rostou a dozrávají: **f. primordiální - f. rostoucí jednovrstevný - f. rostoucí mnohovrstevný - f. rostoucí s dutinou - f. Graafův**.

Růst a zrání folikulů je řízeno folikulostimulačním hormonem hypofýzy (**FSH**). Dochází k němu ve folikulární fázi ovariálního cyklu. Folikulární buňky rostoucích folikulů produkují estrogény. Konečná fáze zrání folikulu a uvolnění části folikulu s oocytem z ovaria při ovulaci je řízena **luteinizačním hormonem** hypofýzy (**LH**). Zbytek folikulu, který v kůře ovaria po ovulaci zůstává, spolu s přilehlými buňkami stromatu, se vlivem luteinizačního hormonu přemění ve žluté tělísko (**corpus luteum**), jehož buňky produkují progesteron a estrogény v luteální fázi ovariálního cyklu.

Na stadiu **primordiálního folikulu** jsou všechny ovariální folikuly v období od narození do menarché. Folikul obsahuje oocyt prvního řádu na počátku 1. meiotického dělení + 1 vrstvu plochých folikulárních buněk. Od menarché začínají folikuly cyklicky dozrávat. Růst a zrání folikulů zahrnuje nejen změny oocyty a folikulárních buněk, ale i změny přilehlého stromatu ovaria. Jádro oocyty se zvětšuje, mitochondrie se zmnožují, endoplazmatické

reticulum hypertrofuje, Golgiho komplex se přesunuje k buněčnému povrchu. Ploché **folikulární buňky** se mění v kubické.

**Primární folikuly:** Mitotickým dělením folikulárních buněk vzniká vícevrstevný epitel obklopující oocyt. Oocyt odděluje od vrstvy folikulárních buněk tenká vrstva amorfní - **zona pellucida**. Na jejím vytvoření se podílí jak oocyt, tak folikulární buňky. Obsahuje množství glykoproteinů a je oblastí, kde dochází k mezibuněčným spojením mezi mikroklyky oocytu a výběžky folikulárních buněk. Reakcí vazivového stromatu na změny ve folikulu je koncentrické uspořádání přilehlé vrstvy fibroblastů - vznik **theca folliculi**.

**Sekundární folikul** se dále zvětšuje, především díky množení folikulárních buněk a vzniku intercelulárních dutinek vyplněných folikulární tekutinou - **liquor folliculi**. Dutinky posléze splývají až vytvoří jednotnou dutinu - **antrum folliculi**. Theca folliculi se diferencuje ve vrstvu vnitřní - **tunica interna** a vrstvu zevní - **tunica externa**.

**Zralý Graafův folikul:** Oocyt má průměr 125-150  $\mu\text{m}$ . Liquor folliculi se z množí a z vrstvy folikulárních buněk, zatlačené k periferii, vzniká tzv. **stratum granulosum**. Do antrum folliculi se vyklenuje pouze ostrůvek folikulárních buněk obklopujících vlastní oocyt - **cumulus oophorus**. Dobře patrná **zona pellucida** odděluje oocyt od přilehlé, první vrstvy folikulárních buněk, které jsou cylindrické a mají k oocytu radiální uspořádání a nazývají se **corona radiata**. **Tunica interna** je tvořena buňkami, v jejichž cytoplazmě jsou struktury svědčící o sekreci steroidů: množství hladkého endoplazmatického retikula, mitochondrie s tubulárními kristami a kapénky lipidů. **Tunica externa** je tvořena koncentricky uspořádaným vazivovým stromatem, přivádějícím k folikulu cévy a nervy. Hranice mezi theca folliculi interna a externa není ostrá. Theca folliculi interna je od folikulárních buněk oddělena dobře vytvořenou **bazální membránou** - tzv. **membránou Slavjanského**.

Při ovulaci, k níž dochází cca 14 dní před menstruací, se zralé vajíčko obalené vrstvou zona pellucida a corona radiata, spolu s liquor folliculi a nepatrným množstvím krve, uvolňuje z vaječníku a je "uchopeno" abdominálním koncem vejcovodu, který v době ovulace na vaječník těsně naléhá. Těsně před ovulací se v oocytu **dokončuje první zračí dělení** - vzniká oocyt II. řádu a 1. pólové tělísko. Během ovulace začíná druhé zračí dělení, které se zastavuje v metafázi a je dokončeno pouze v případě oplození vajíčka. Oplozením vajíčka vzniká zygota, v případě, že k oplození nedojde, vajíčko degeneruje během cca 24 hodin.

Stratum granulosum, které po ovulaci v kůře ovaria zůstává + bazální membrána (Slavjanského) + naléhající vrstva tunica interna (theca folliculi interna) se po ovulaci zřasí okolo krevního výronu, který vyplnil prostor uvnitř Graafova folikulu. **Buňky stratum granulosum a tunica interna se mění v luteální buňky**, což jsou elementy endokrinní žlázy s časově omezenou existencí - **corpus luteum** (žluté tělísko). Úkolem žlutého tělíska je produkovat progesteron a pokračovat v produkci estrogenů. Progesteron brání zrání dalších folikulů a ovulaci a pod jeho vlivem se děložní sliznice připravuje na nidaci.

Další osud žlutého tělíska záleží na tom, zda-li došlo k nidaci a sekreci placentárního choriového gonadotropinu, který udržuje další existenci i vývoj žlutého tělíska - **corpus luteum graviditatis**. Pokud k nidaci nedojde, funkce žlutého tělíska končí po 10-14 dnech, tzv. luteální fáze ovariálního cyklu a žluté tělísko - **corpus luteum menstruationis** se mění ve vazivovou a později hyalinní jizvu, tzv. bílé tělísko - **corpus albicans**. Materiál jizvy je po delší době resorbován makrofágy a nahrazen stromatem.

## Vejcovod – tuba uterina

Vejcovod je svalová trubice (délka 10-15 cm, šířka 6-8 mm), která má 4 části: ostium abdominale (infundibulum tubae + fimbriae tubae), ampulla, isthmus, pars intramuralis.

Stěna vejcovodu má 3 vrstvy:

**Tunica mucosa** vybíhá v řasy, jejichž větvení i výška se směrem k děložnímu ústí snižují. Sliznice se skládá z krycího epitelu a lamina propria mucosae. Epitel je jednovrstevný cylindrický. Je tvořen dvěma typy buněk: buňkami s řasinkami a buňkami sekrečními, jejichž proporce se mění v závislosti na úseku tuby a na fázi menstruačního cyklu (sekreční buněk přibývá směrem k děložnímu ústí a ve druhé fázi menstruačního cyklu).

**Lamina propria** je oddělena od epitelu bazální laminou. Skládá se z řídkého vaziva, které tvoří i stroma slizničních řas. **Tunica muscularis** se zesiluje směrem k uteru. Má dvě vrstvy hladké svaloviny: vnitřní – spirální a zevní – longitudinální. **Tunica serosa** je z řídkého kolagenního vaziva s příměsí hladkých svalových vláken. Na povrchu přivráceném do peritoneální dutiny je kryta mezotelem. Pouze v místě, kde se tuba upíná k ligamentum latum uteri je tunica adventitia.

## Děloha

Uterus se skládá ze 4 částí: fundus, corpus, isthmus, cervix (cervix lze rozlišit v portio supravaginalis a vaginalis). V reprodukčním období probíhají účinkem ovariálních hormonů v děloze (kromě cervixu) změny, které se opakují v cca 28-mi denních cyklech. První až 4. den cyklu se z dělohy odplavuje povrchová část děložní sliznice (stratum



functionale) spolu s menstruačním krvácením. Od konce menstruace do ovulace se obnovuje děložní sliznice. Ve druhé polovině cyklu se sliznice připravuje na nidaci embrya. Pokud k nidaci nedojde, povrchové 4/5 sliznice na konci cyklu podléhají nekróze a v rámci dalšího menstruačního krvácení se odloučí.

Stěna dělohy má v principu obdobné vrstvy jako stěna jiných dutých orgánů, v případě dělohy však mají tyto vrstvy speciální názvy:

**Tunica serosa = perimetrium** je peritoneální povlak na přední stěně (do úrovně klenby močového měchýře) a zadní stěně (do úrovně vaginální klenby).

**Tunica adventitia = parametrium** se nachází v místech nekrytých peritoneem (při hranách děložních, v oblasti přední strany isthmu a cervixu), souvisí s řídkým vazivem uvnitř lig. latum uteri.

**Tunica muscularis = myometrium** je cca 15 mm silná, skládá se z hustě uspořádaných svalových vláken s malým množstvím intersticiálního vaziva. Svalové buňky jsou vřetenovité a dosahují délky 40-90  $\mu\text{m}$  (nejdelší v těle). Během těhotenství dochází jednak k jejich zmožení (hyperplázie), jednak k jejich zvětšování (hypertrofie).

**Tunica mucosa = endometrium** se skládá z epitelu a ze slizničního vaziva, které obsahuje děložní žlázy (glandulae uterinae) ústící do dutiny děložní. **Epitel** je jednovrstevný cylindrický, střídají se zde buňky s řasinkami a buňky sekreční. Povrchový epitel do hloubky přechází se výstelku glandulae uterinae. **Lamina propria mucosae**, je řídká, bohatá na buňky (fibroblasty schopné reagovat na hormonální podněty, bloudivé buňky, makrofágy), chudá na vlákna. **Glandulae uterinae** jsou jednoduché, tubulózní, na koncích někdy rozvětvené, zaujímají celou výšku sliznice (báze žlázek v blízkosti myometria, ústí na povrchu sliznice). Epitel žlázek je jednovrstevný, cylindrický. Sliznice se dělí na vrstvu **stratum functionale** (při menstruaci se odlučuje) a **stratum basale** (při menstruaci zůstává a umožňuje regeneraci sliznice). Ve stratum basale leží báze děložních žlázek. **Cévní zásobení sliznice** má uspořádání, které umožňuje její funkční změny. Jsou zde 2 nezávislé systémy: arterioly ve stratum basale a arterioly ve stratum functionale.

## Menstruační cyklus

**Fáze menstruační** trvá 1-4 dny. Během této doby se odplavuje stratum functionale sliznice. Zůstává stratum basale s bazemi děložních žlázek, z jejichž epitelu probíhá epitelizace obnaženého povrchu.

**Fáze proliferací** (5.-14. den cyklu) označovaná také jako folikulární - probíhá pod vlivem estrogenů, produkovaných zrajícím ovariálním folikulem. Během tohoto období se hyperplázií (tj. přibýváním elementů) obnovuje stratum functionale endometria. Proliferuje epitel žlázek i buňky vaziva, zmožují se vazivová vlákna a mezibuněčná hmota.

**Fáze sekreční** (15.-27. den cyklu) označovaná též jako luteální - probíhá pod vlivem hormonů žlutého tělíska. Během této fáze endometrium připravuje optimální podmínky pro nidaci. Stratum functionale sliznice se zvyšuje především hypertrofií (tj. zvětšováním elementů) a zvýšenou vaskularizací a edémem stromatu. Ve žlázkách přibývá sekretu, který obsahuje mucin, glykogen a lipidy, lumen se rozšiřuje a žlázy se šroubovitě stácejí (kromě bazální a apikální části!). Na základě uspořádání žlázek a stromatu lze zona functionalis rozdělit v stratum spongiosum, kde žlázy vykazují uvedené změny a stratum compactum (tenká povrchová vrstva). Arterioly se prodlužují a spirálovitě stácejí. Na vrcholu sekreční fáze sliznice děložní poskytuje optimální podmínky pro nidaci. Pokud k nidaci dojde, dochází k deciduální přeměně stromatu. Pokud k nidaci nedojde, nastává poslední fáze cyklu.

**Ischemická (premenstruační) fáze.** Několikahodinová kontrakce spirálovitých arteriol v důsledku poklesu hladin ovariálních hormonů má za následek nedokrvění (ischemii) stratum functionale a jeho nekrózu. Do postižené oblasti vcestovávají bílé krvinky. Nastupují degenerativní pochody ve stromatu, žlázkách i stěně cév. Kontrakce přívodných arteriol po několika hodinách povolí a obnoví se přísun krve. Stěna cév ležících v ischemické oblasti se však mezitím porušila natolik, že dochází ke krevním výronům, které vedou k další autolýze. Nakonec se celá vrstva stratum functionale odplaví v rámci menstruačního krvácení. Při zástavě menstruačního krvácení se podílí kontrakce myometria a vazokonstrikce přívodných arterií v myometriu.

## Děložní hrdlo - Cervix uteri

Cervix uteri má 2 části: **portio supravaginalis** (obklopeno parametriem) a **portio vaginalis** neboli **čípek** (ční do pochvy). Sliznice cervikálního kanálu je 2-5 mm silná, vybíhá v řasy - **plicae palmatae** a neodlučuje se během menstruace.

**Epitel** je jednovrstevný, vysoký cylindrický, secernuje mucin. **Lamina propria** obsahuje husté kolagenní vazivo a mucinózní rozvětvené **cervikální žlázy**, v nichž dochází jen k nepatrným změnám během menstruačního cyklu. **Povrch děložního čípku je kryt vrstevnatým plochým nerohovějícím epitelem**. Hranice mezi tímto epitelem a jednovrstevným cylindrickým epitelem cervikálního kanálu leží při vaginálním ústí cervikálního kanálu. Vícevrstevný dlaždicový epitel je mechanicky mnohem odolnější a mnohem lépe snáší kyselé vaginální prostředí než epitel cylindrický. Buňky dlaždicového epitelu, podobně jako ve vagině, obsahují v cytoplazmě glykogen.

## Pochva - vagina

Vagina je trubice, jejíž stěna se skládá ze vrstev: Tunica mucosa, muscularis a adventitia.

**Tunica mucosa** je tvořena vrstvou vícevrstevnatého plochého epitelu s náznakem rohovění, který je bazální membránou oddělen od lamina propria mucosae. Postupné vyžrávání epitelových buněk probíhá ve směru od báze k povrchu epitelu. Vzhled jednotlivých generací epitelových buněk: **1. bazální, 2. parabazální, 3. intermediální, 4. prekornifikované, 5. kornifikované** - je natolik charakteristický, že je možné této skutečnosti využívat při tzv. poševní cytologii. Pod vlivem estrogeneru se epitelová vrstva zvyšuje, epitelové buňky dozrávají až do stadia 5 a syntetizují a hromadí glykogen. **Lamina propria mucosae** je tvořena bohatě vaskularizovaným řídkým vazivem. Sliznice vagíny neobsahuje žlázy!!!

**Tunica muscularis** se skládá z tenké vnitřní cirkulární a silné zevní longitudinální vrstvy hladké svaloviny.

**Tunica adventicia** je z hustšího vaziva s množstvím elastických vláken a cévních a nervových pletení.

## Dýchací systém

Dýchací systém se dělí na dvě hlavní části -

A) dýchací cesty, skládající se z nosní dutiny včetně vedlejších dutin nosních, nosohltanu, laryngu, trachey, bronchů, bronchiolů a terminálních bronchiolů,

B) respirační část, ve které probíhá výměna plynů a je tvořena respiračními bronchioly, alveolárními dukty a alveoly.

Dýchací cesty mají dvě hlavní funkce: 1) přivádět a odvádět vzduch do plic a z plic, 2) udržovat vdechovaný vzduch v určitém vhodném stavu. Na stavbě těchto cest se podílejí chrupavka, kolagenní a elastické fibrily a hladký sval, podmiňující tuhou strukturální oporu, nutnou pro udržování a regulaci průsvitu, zajišťujícího nepřetržitý a kontrolovaný přívod vzduchu. Chrupavky slouží k vyztužení stěn dýchacích cest, zabraňují kolabování stěn a tím i přerušení přívodu vzduchu do plic. Jak dýchací cesty, tak respirační část, obsahují hojně elastických fibril, které poskytují těmto částem značnou flexibilitu. Svazky buněk hladkého svalu se nalézají ve stěně dýchacích cest od trachey až po alveolární dukty.

Sliznice dýchacích cest je na svém povrchu pokryta převážně víceřadým cylindrickým epitelem s řasinkami, ve kterém se nalézají početné pohárkové buňky. Od místa větvení bronchů v bronchioly víceřadý epitel postupně přechází v jednovrstevný epitel cylindrický (terminální bronchioly) s řasinkami, který se dále redukuje na jednovrstevný epitel kubický s řasinkami (respirační bronchioly). Početné buňky pohárkové postupně mizí v menších bronších a zcela chybějí v epitelu terminálních a respiračních bronchiolů.

Epitel sliznice dýchacích cest je tvořen pěti buněčnými typy. Nejpočetnějším typem jsou cylindrické buňky s řasinkami. Dalším typem buněk jsou mucinózní pohárkové buňky. Apikální část těchto buněk obsahuje granula bohatá na mukopolysacharidy. Méně četné cylindrické buňky se nazývají kartáčkové buňky, protože na jejich apikálním povrchu se nalézá množství mikrokloků. Tyto buňky mají aferentní nervová zakončení na svém bazálním povrchu, jsou považovány za senzorecké receptory. Čtvrtým typem jsou bazální buňky. Tyto buňky jsou považovány za kmenové buňky, z nichž se diferencují ostatní typy. Dalším buněčným typem jsou buňky difuzního neuroendokrinního systému (DNES). Tyto buňky se pravděpodobně regulují mucinózní a serózní sekreci.

**Trachea** je vystlána víceřadým cylindrickým epitelem s řasinkami. V zevní části se nachází 16-20 neuzavřených prstenců hyalinní chrupavky. Otevřená zakončení prstenců chrupavky se nalézají na zadní straně trachey; část mezi nimi se nazývá paries membranaceus. Je přepažena fibroelastickou vrstvou vaziva a hladkým svalem - musculus trachealis. Trachea se rozděluje ve dva hlavní extrapulmonální primární bronchy, které vstupují do plic v hilu, do kterého také vstupují arterie a opouštějí jej vény a lymfatické cévy.

Po vstupu do plic se primární bronchy dělí na bronchy sekundární. Tyto sekundární lobární bronchy se dále dělí na menší bronchy terciární. Každý z terciárních bronchů se dělí dichotomicky na intrapulmonální, ještě menší bronchy

nižších řádů, přecházející v bronchioly a bronchioly terminální (bronchioli terminales), každý z nich zásobuje jeden plicní lalůček - lobulus pulmonis.

Bronchioly mají průměr asi od 5,0-0,5 mm. Od průměru 1 mm vymizí chrupavka, žlázky, lymfatické uzliny a lymfatické infiltrace, řídké se nalézají pohárkové buňky. U větších bronchiolů je epitel víceřadý cylindrický s řasinkami. U menších bronchiolů se snižuje, v terminálních bronchiolích je jednovrstevný cylindrický nebo kubický. V epitelu těchto bronchiolů se nalézají také méně četné epitelové buňky bez cilií, neboli Clarovy buňky. V apikální cytoplazmě se nalézají drobná granula, obalená membránou (0,3 μm). Lamina propria obsahuje hojně elastických vláken a snopců hladkého svalu. Každý terminální bronchiolus se dále dělí na dva nebo více respiračních bronchiolů. Tunica mucosa je shodná jako u terminálních bronchiolů, jejich stěna je však přerušována odstupem váčkovitých alveolů (kde dochází k výměně plynů). Respirační bronchioly jsou vystlány kubickým epitelem s řasinkami a bronchiolárními buňkami bez řasinek, ale na kraji vstupu do alveolů bronchiolární epitel přechází do plochých, alveoly vystylajících buněk.

Respirační bronchiolus pokračuje rozvětvením na 2-11 alveolárních chodbiček, do kterých ústí plicní sklípky - alveoly. Ductus alveolares ústí do atria (atria bronchiolorum), prostoru, který komunikuje s 2-5 alveolárními váčky, sacculi alveolares, složenými z plicních sklípků, alveolů - alveoli pulmonis. Síť elastických a retikulárních fibril obklopuje vstup do atria alveolárních váčků a alveolů.

**Plicní alveolus** je polyedrický, tenkostěnný útvar, jehož stěna je hustě protkána kapilárami. Ve stěně tohoto prostoru dochází k výměně O<sub>2</sub> a CO<sub>2</sub> mezi krví a vzduchem. Je vystlán I. typem alveolárních buněk, membranozních pneumocytů, což jsou buňky maximálně ztenčené, které vystylají vnitřní povrch alveolů. Aby se snížila tloušťka bariéry krev-vzduch, Golgiho komplex, endoplazmatické retikulum a mitochondrie se shlukují kolem jádra a ponechávají tak na periférii volný prostor. II. typ buněk - nebo velké alveolární buňky, granulové pneumocyty se nalézají vmezežené mezi buňkami I. typu. Buňky II. typu mají ovoidní tvar, vytvářejí skupinky 2-3 buněk podél povrchu alveolu v místech, kde se stěny alveolů sbíhají. Cytologicky jsou tyto buňky podobné typickým sekrečním buňkám. Obsahují lamelární tělíska tvořená fosfolipidy, glykosaminoglykany a proteiny. Lamelární tělíska vytvářejí látku, která se nalézá na povrchu výstelky alveolu jako tenký obal, tzv. plicní surfaktant. Vrstva surfaktantu je tvořena vodní, protein obsahující hypofázi, krytou fosfolipidovým filmem. Plicní surfaktant výrazně snižuje povrchové napětí, což má za následek snížené úsilí při inspiriu, nutné pro naplnění alveolů vzduchem. Dále bez surfaktantu mají alveoly tendenci kolabovat během výdechu.

## Cévní systém

**Cévní systém** se člení na oddíly, na něž jsou kladeny různé funkční nároky. **Srdce** pumpuje krev do dvou oddělených oběhů, a je proto rozděleno na pravou a levou polovinu, které však pracují synchronně. V každé z nich je předsíň, **atrium**, shromaždiště krve, která do srdce přitéká velkými žilami a komora, **ventriculus**, jíž je krev ze srdce pumpována do periferie, vpravo do plicního (tzv. malého) oběhu, vlevo prostřednictvím aorty do systémového (velkého) oběhu. Této aktivitě odpovídá stavba srdeční stěny, jejíž hlavní složkou je svalovina. Pro fungování krevního oběhu je nutné, aby se tlaková vlna vznikající systolou komor přenášela aortou a jejími hlavními větvemi do periferie, pokud možno beze ztrát. Proto je jejich stěna enormně pružná (**arterie elastické**). Arterie distribuující krev k orgánům jsou naopak opatřeny koncentrickou vrstvou svaloviny, aby mohly změnou průsvitu reagovat na aktuální potřebu přívodu krve (**arterie svalové**). Tento regulační prvek zůstává zachován ve stěně všech jejich dalších větví, středních a malých tepen, až po úroveň **arteriol** a jejich terminálního oddílu, **metarteriol**, na jejichž konci je vytvořen **prekapilární sfinkter**, který reguluje aktuální množství a tlak krve přitékající do kapilár. Výměna látek a energií, probíhající v kapilárním řečišti závisí především na permeabilitě kapilární stěny. Proto mají kapiláry podobu tenkostěnných trubiček, jejichž stěna tvoří minimální mechanickou bariéru mezi krevní plazmou a tkáňovým mokem. Její propustnost je v různých místech různá, podle specifických nároků orgánů a tkání. Množství profiltrované a resorbované tekutiny, jakož i celkový objem a rychlost průtoku krve kapilárním řečištěm, regulují rovněž **venuly**, jejichž průsvit se může zúžit vlivem kontrakce **pericytů**, nahrazujících v jejich stěnách svalové buňky, ale také malé a střední **vény**, stahem hladké svaloviny, kterou jsou jejich stěny vybaveny. **Vény** jsou ve srovnání s arteriemi vybaveny tenčí stěnou, schopnou nejen zúžit průsvit, ale také jej značně rozšířit. Malé a střední žíly (především končetinové), jsou opatřeny vazivovými poloměsíčitými chlopněmi, které brání zpětné regurgitaci krve do periferie, a tak napomáhají návratu krve směrem zpět k srdci.

Cévní systém se podle funkce a rozměrů cévní struktury dělí na **makrovaskulární** a **mikrovaskulární** část. K té první počítáme všechny cévní kmény, arterie i vény o průsvitu větším než 0,1 mm. Mikrovaskulární část tvoří arterioly, metarterioly, kapiláry, pericytické a svalové venuly až do průsvitu ≤ 0,1 mm.

**Strukturní plán** je společný pro všechny oddíly oběhového systému: Skládá se z vnitřní vrstvy – **intimy** z jednovrstevného plochého epitelu, **endotelu**, podporovaného bazální laminou + vrstvičky subendotelového vaziva. Prostřední vrstva, **tunica media** je ze svaloviny a elastických fibril nebo membrán, nebo vaziva. Zevní vrstvu, **tunica adventitia**, tvoří vazivová tkáň.

**Endotel** je plochý epitel, který vystýlá vnitřní povrch všech oddílů oběhového systému. Z plochého povrchu prominuje do lumen cévy jen okřesek buněčného jádra. Mechanická odolnost endotelové výstelky vůči napínání je zajištěna mezibuněčnými spojeními typu **zonula occludens**, a také **desmosomy**. V zásadě jsou endotelová mezibuněčná spojení více vyvinuta v arteriálním oddílu, než ve venozním, nejtěsnější jsou v arteriolách, nejtěsnější ve venulách. Vedle protáhlého **jádra** jsou endotelie vybaveny stejnými **organelami** jako jiné buňky. Charakteristickou strukturou jsou inkluze tyčinkovitého tvaru, tzv. **Weibel-Paladeho tělíška**, obsahující von Willebrandův faktor (faktor VIII), glykoprotein, vyvolávající shlukování destiček při poranění cévní stěny. Význačným rysem **plazmalemy** je přítomnost velkého počtu uniformních vkleslin, zvaných **caveolae**, při luminálním i bazálním povrchu, a **váčeků** uvnitř cytoplazmy. Jsou obdobou pinocytických váček, ale na rozdíl od těchto, většina z nich slouží transendotelovému transportu látek. Mohou zaujímat až třetinu buněčného objemu, mohou se spojovat v kanálky procházející napříč buňkou a vytvářet komunikaci mezi luminálním a abluminálním povrchem endotelových buněk.

**Svalovina** se vyskytuje ve všech oddílech oběhového systému kromě kapilár, kde ji svým způsobem nahrazují **pericyty**, buňky mezenchymálního původu s dlouhými cytoplazmatickými výběžky, jimiž obklopují endotelové buňky. Jsou vybaveny mikrofilamenty (schopnost kontrakce). Hladké svalové buňky tvoří jedinou buněčnou složku tunica media elastických arterií a hlavní složku této vrstvy ve svalových arteriích.

**Hlavní rozdíly mezi arteriemi a vénami.**

**Arterie** mají silnější stěnu než většinou odpovídajícího kalibru. Její nejsilnější částí je tunica media, složená z hladké svaloviny ohraničené směrem k intimě membrána elastica interna. Membrana elastica externa ji ohraničuje zevně směrem k tunica externa. Toto uspořádání je typické pro svalové arterie. Elastické arterie mají v medií systém koncentricky uspořádaných elastických membrán oddělených hladkými svalovými buňkami.

U **vén** je stavba stěny variabilnější, obecně záleží na umístění. Vény hlavy jsou tenkostěnné, kdežto na dolních končetinách mají stěnu tlustou (nutnost odporu vůči hydrostatickému tlaku). Elastické membrány zde nenajdeme, přechod mezi vrstvami je neostře ohraničený. Ve stěně je mnohem více vaziva, méně svaloviny. Průsvit vén je větší než u odpovídajících arterií. Na rozdíl od nich, intima u vén vytváří chlopně.

## Močový systém

Makroskopicky na ledvině rozlišujeme zevně uloženou kůru (**cortex**) a uvnitř situovanou dřev ( **medulla**). Každý nefron je částečně uložen v kůře a částečně ve dřevu, i když jeho větší úsek je v kůře. Především tam najdeme **renální tělíško**. Dále se v kůře nacházejí stočené části obou tubulů, proximálního a distálního (**pars convoluta tubuli proximalis et distalis**). V místech, kde stočené úseky proximálních tubulů přecházejí v přímé (**pars recta tubuli proximalis**) začíná dřev uspořádaná do 10 - 18 pyramidovitých útvarů zasahujících svými bázemi do korové tkáň. Tyto **pyramides renales** představují centrální část ledviny. Jsou tvořeny jednak systémem spojujících se sběracích kanálků a vývodů, jednak Henleho kličkami a přímými úseky distálních tubulů, jimiž nefrony do počátečních oddílů těchto sběracích vývodů ústí. Ductus colligentes probíhají od povrchu ledviny až na konec pyramid a drénují všechny nefrony obklopující příslušnou pyramidu. Podle rozložení segmentů nefronů lze dřev ještě podrobněji dělit na část zevní (**medulla externa**) a část vnitřní, hlubokou (**medulla interna**). Hranice mezi nimi je ve výši přechodu tenkého vzestupného raménka Henleho kliček (**ramus ascendens**) juxtamedulárních nefronů do jejich tlustého raménka. Toto uspořádání představuje strukturální podklad pro činnost tzv. **protiproudového systému**, který v intersticiu dřev vytváří kortiko-papilární osmotický gradient, nutný pro koncentrování moči. Vrcholy pyramid, **papillae renales**, vyčnívají do prostoru kalichů, **calices renales, minores et majores**, a otvírají se do nich ústími **hlavních sběracích vývodů**, **ductus papillares (Bellini)**. Odvádějí moč do prostoru pánvičky ledvinné, **pelvis renalis**, kterou začínají vývodní cesty močové. Korová tkáň mezi medulárními pyramidami tvoří sloupečky nazývané **columnae renales (Bertini)**.

Hlavní funkční jednotkou ledvina je **nefron**. Skládá se z ledvinného tělíska, proximálního tubulu, Henleovy kličky a distálního tubulu. Ačkoliv sběrací kanálky funkčně s nefronem souvisí, jsou embryonálně jiného původu (z ureterového pupene), a proto nejsou jeho součástí.

**Renální (ledvinné) tělísko** je počáteční segment nefronu, kde dochází k ultrafiltraci krevní plazmy a vytvoření primární moči. Skládá se z parietálního a viscerálního listu Bowmanova váčku a cévního klubička (glomerulu). Ultrafiltrace se odehrává v glomerulu působením hydrostatického tlaku krve, který protlačuje stěnu glomerulárních kapilár a jejich bazální membránou do prostoru Bowmanova váčku, tzv. **močového prostoru** renálního tělíska, všechny molekuly menší než je molekula albuminu (cca 65 kD). Zevně je tento prostor ohraničen parietálním listem Bowmanova váčku. Ten je tvořen plochým epitelem. V oblasti močového pólu renálního tělíska přechází do počátečního úseku proximálního tubulu. **Viscerální list Bowmanova váčku** je součástí glomerulárního filtru. Tvoří jej vrstva buněk, **podocytů**, které jsou opatřeny velkým množstvím prstovitých výběžků, jimiž objímají povrch glomerulárních kapilár a jež se na periférii ještě dále větví v sekundární výběžky, pedicelae. Ty jsou zakotveny v bazální membráně, která je společná s protilehlými endotelovými buňkami glomerulárních kapilár. Glomerulární kapiláry jsou fenestrovány, takže v mezerách mezi pedikly tvoří rozhraní mezi krví a močovým prostorem Bowmanova váčku, glomerulární filtr, jen zdvojená společná bazální membrána, tvořená centrálně situovanou lamina densa, kterou na endotelové a podocytové straně lemují laminae rarae.

**Proximální kanálek** je místem, kde probíhá resorpce chloridu sodného z primární moči a kde se objem ultrafiltrátu krevní plazmy zmenšuje o 80-95 %. Buňky proximálního tubulu představují typický polarizovaný epitel s jádrem ležícím při bázi buněk vybavený 1) pro resorpční epitelu typickým apikálním **kartáčovým lemem**, mnohonásobně zvětšujícím tubulární povrch a 2) četnými mitochondriemi, seřazenými při bázích buněk paralelně s jejich osou, a značným zprohýbáním bazální plazmalemy, které zvětšuje její plochu. Na vnitřní straně plazmalemy se v těchto místech prokazují transportní ATPáza. Podobné záhyby se vyskytují i na bocích buněk, proto se tento systém utváření plazmalemy nazývá **bazolaterální labyrint**.

**Henleova klička** navazuje na pars recta proximálního tubulu. Její tenké sestupné raménko je prostupné pro vodu, ne však pro NaCl, kdežto tenké vzestupné raménko chlorid sodný propouští a vodu ne, stejně jako tlusté raménko, jehož buňky mají navíc schopnost aktivně transportovat chloridové (a sodíkové) ionty. Buňky tenkého raménka jsou proto ploché, chudé na orgány, kdežto buňky tlustého raménka připomínají spíše epitel vystylající distální tubuly.

**Distální kanálek** je místem, kde se pod vlivem nervové a hormonální regulace definitivně upravuje objem a složení moči. Je tvořen buňkami nižšími než proximální tubulus, bez kartáčového lemu, ale s bazolaterálním labyrintem buněčné membrány a četnými mitochondriemi v jeho záhybech, svědčícími o schopnosti aktivně transportovat sodík. Na zvýšení koncentrace **aldosteronu** v krevní plazmě tyto buňky reagují zpětnou resorpcí sodíku a sekrecí draselných iontů. Blízko přechodu pars recta v pars convoluta naléhá tubulární stěna na vaskulární pól vlastního renálního tělíska. V tomto místě je tvořena skupinou modifikovaných buněk cylindrického tvaru s jádrem těsně na sebe naléhajícími - **macula densa**. Jsou to specializované buňky opatřené chemoreceptory pro detekci koncentrace chloridových iontů v tubulární tekutině a tvoří součást juxtaglomerulárního aparátu.

**Juxtaglomerulární aparát** je místem autonomní regulace průtoku krve glomerulem. **Renin**, který je jím produkován, však současně může ovlivňovat celkovou úroveň systémového krevního tlaku. Je součástí renin-angiotenzinového systému, vyvolává tvorbu angiotenzinu II, vazoaktivní látky, která zvyšuje tonus hladké svaloviny arterií. K juxtaglomerulárnímu aparátu patří specializovaný úsek distálního tubulu, **macula densa**, jejíž buňky jsou schopny monitorovat koncentraci chloridových iontů a ovlivňovat produkci enzymu **reninu** modifikovanými buňkami hladké svaloviny v medii **afferentních arterií**, tzv. **juxtaglomerulárními buňkami**. Třetí komponentou tohoto aparátu jsou **buňky extraglomerulárního mezangia**.

Sběrací kanálky a vývody (**tubuli et ductus colligentes**), napojené na distální tubuly, shromažďují moč ze všech nefronů a procházejí celou tloušťkou ledvinového parenchymu, od pouzdra až po hrot papily. Jejich průsvit se přitom stále zvětšuje, dosahuje maxima v ductus papillares. Stěnu tvoří převážně světlé buňky, v kortikální oblasti kubického tvaru. Vývody v medulární oblasti jsou tvořeny buňkami cylindrickými. Pod vlivem **antidiuretického hormonu (vasopresinu)** se sběrací tubuly a vývody stávají prostupnými pro vodu, která proniká stěnami kanálků do intersticia a tak v nich dochází k regulovanému koncentrování moči.

## Vývodní cesty močové

mají za úkol dopravit definitivní moč z těla ven, aniž by se z ní po cestě nějaké složky resorbovaly. Jsou proto vyslány, od kalichů až po střední část uretry, specializovaným epitelem přechodním.

## Mužský pohlavní systém

Mužský pohlavní systém se skládá z varlat, vývodních cest, přídatných žláz a penisu.

**Varlata** (testes) produkují hormony a spermie. Mají tedy dvojí funkci. Zevně jsou obklopeny tunica albuginea tvořenou hustým kolagenním vazivem, které dovnitř vysílá septa, dělicí tkáň varlete na testikulární lobuly. Lalůčky jsou tvořeny semenotvornými kanálky uloženými v řídkém intersticiálním vazivu, kde můžeme najít endokrinní Leydigovy buňky produkující testosteron.

**Tubuli seminiferi** (semenotvorné kanálky) jsou vystlány složitým víceřadým epitelem, který je tvořen dvěma typy buněk: **Sertoliho podpůrnými buňkami** a buňkami **spermatogenní vývojové linie**. Spermatogenní buňky představují různá vývojová stadia procesu diferenciaci spermií (spermatogeneze). Spermatogeneze začíná po pubertě z kmenových buněk, **spermatogonií**. Ty se začínou mitoticky dělit, přičemž jedna z dceřiných buněk zůstává v nediferencovaném stavu (**spermatogonie A**), kdežto druhá vydává na cestu diferenciaci (**spermatogonie B**). Jejich mitotickým dělením vznikají **primární spermatocyty**, které již podléhají meiotickému dělení. Prvním meiotickým dělením vznikají **sekundární spermatocyty**, druhým **spermatidy**. Spermatidy se již nedělí. Mají haploidní počet chromozomů a poloviční množství DNA než somatické buňky v G1 fázi. Spermatidy se dále diferencují procesem zvaným spermiogeneze ve zralé **spermie**. Při tomto procesu se, jak již bylo řečeno, buňky nedělí. Z kulatých buněk se vytváří pohyblivá spermie. Součástí spermiogeneze je kondenzace chromatinu a zmenšení jádra, tvorba akrosomu a bičíku. Akrosomální váček obsahuje řadu enzymů, které vznikají v granulárním endoplazmatickém retikulu a jsou do akrosomu odesílány z Golgiho aparátu. Akrosom je tedy specializovaný lyzozom. Na tvorbě bičíku se podílejí centrioly. Z jednoho z nich vznikne axonema bičíku, kolem které se postupně vytvářejí další části bičíku. Ve střední části je ještě mitochondriální spirála, která dodává energii pro pohyb spermie. Vývoj od spermatogonie do zralou spermii trvá asi 64 dní. Přitom je vyvíjející se buňka posunována stále blíže lumen kanálku. Spermie jsou až na povrchu, po dozrání epitel pouštějí a přecházejí do vývodních cest.

### Vývodní cesty

K vývodním cestám patří tubuli recti a rete testis uložené v zadní části testes, mediastinu. Tubuli recti jsou vystlány kubickým epitelem. Na ně navazují šterbinovité prostory rete testis uložené v hustém vazivu tunica albuginea rovněž s kubickým epitelem.

Vývody, které dopravují spermie vzniklé v testes k penisu jsou ductuli efferentes, ductus epididymidis, ductus deferens a močová trubice.

Epitel **ductuli efferentes** je tvořen různě vysokými buňkami, od kubických po cylindrické s řasinkami, což dává kanálkům hvězdovitý vzhled. **Ductus epididymidis** je vystlán dvojřadým cylindrickým epitelem s dlouhými mikrokly, kterým se říká stereocilie. Oba tyto typy kanálků tvoří nadvarle.

Další částí vývodních cest je **ductus deferens**. Je to trubička s tlustou svalovou stěnou. Sliznice je pokryta dvojřadým cylindrickým epitelem v první polovině rovněž se stereociliemi. Lamina propria je tvořena vazivem bohatým na elastická vlákna. Svalovina je uspořádána do tří vrstev: vnitřní longitudinální střední cirkulární a zevní rovněž longitudinální.